



Nadia Hamed Salman

TRABALHO FINAL DE GRADUAÇÃO

**UTILIZAÇÃO DE UM MATERIAL DE BAIXO CUSTO PARA O
DESENVOLVIMENTO DE TÉCNICAS RESTAURADORAS EM ODONTOLOGIA**

Santa Maria, RS

2021

Nadia Hamed Salman

**UTILIZAÇÃO DE UM MATERIAL DE BAIXO CUSTO PARA O
DESENVOLVIMENTO DE TÉCNICAS RESTAURADORAS EM ODONTOLOGIA**

Trabalho final de graduação apresentado ao Curso de Odontologia - Área de Ciências da Saúde, da Universidade Franciscana - UFN, como requisito parcial para obtenção do grau de Cirurgião- Dentista.

Orientador:

Jovito Adiel Skupien

Santa Maria, RS

2021

Nadia Hamed Salman

**UTILIZAÇÃO DE UM MATERIAL DE BAIXO CUSTO PARA O
DESENVOLVIMENTO DE TÉCNICAS RESTAURADORAS EM ODONTOLOGIA**

Trabalho final de graduação apresentado ao Curso de Odontologia - Área de Ciências da Saúde, da Universidade Franciscana - UFN, como requisito parcial para obtenção do grau de Cirurgiã- Dentista.

Jovito Adiel Skupien – Orientador (UFN)

Isabelle Mutti (UFN)

Marciano de Freitas Borges (UFN)

Aprovado em de de 2021.

RESUMO

Objetivo: O presente trabalho tem como objetivo apresentar abordagens do uso do polímero de etileno vinil acetato na odontologia, que tem por sua finalidade substituir materiais de alto custo e otimizar a performance clínica dos profissionais.

Métodos: O assunto tratado neste trabalho discute o tema através de pesquisa na literatura em livros e artigos científicos atuais. Para conduzir a mesma, foram utilizadas fontes de pesquisa e bases de dados como PubMed, SciELO, Bireme e Lilacs. Ainda, este estudo apresenta a descrição de uma técnica utilizada em odontologia restauradora, porém, foi realizada com a utilização do polímero de etileno vinil acetato. A técnica foi feita com a criação de um modelo de cola quente para a confecção de uma restauração semi-direta em resina composta.

Resultados: De acordo com os achados na literatura e o desenvolvimento da técnica em laboratório, o uso do polímero de etileno vinil acetato, atuando como guia de orientação e/ou molde e moldeira de transferência, parece ser um material viável e de baixo custo para odontologia. O desenvolvimento da técnica em manequim demonstrou não ter alterações ou distorções na confecção do modelo, apresentou estabilidade dimensional e obteve sucesso na fase de fotopolimerização, pois este não possui coloração (incolor), ou seja, permitiu uma boa polimerização da resina composta.

Conclusão: Com base nos artigos científicos e na apresentação da técnica com o polímero etileno vinil acetato, conclui-se que o mesmo pode ser considerado um material alternativo, sendo utilizado para moldes, modelos e guias/transferência, garantindo resultados satisfatórios e sendo uma escolha segura, sendo um material mais simples, com menor tempo clínico de uso e vantajoso financeiramente se comparado à outros materiais utilizados.

Palavras-chaves: Moldagem, Cola Quente, Polímero de Etileno Vinil Acetato, Resina Injetável, Moldagem indireta, Moldeira de transferência,

ABSTRACT

Objective: This paper aims to present approaches to the use of ethylene vinyl acetate polymer in dentistry, which aims to replace high-cost materials and optimize the clinical performance of professionals.

Methods: The subject dealt with in this work discusses the subject through research in the literature in books and current scientific articles. To conduct it, research sources and databases such as PubMed, SciELO, Bireme and Lilacs were used. Still, this study presents the

description of a technique used in restorative dentistry, however, it was performed with the use of ethylene vinyl acetate polymer. The technique was performed with the creation of a hot glue model for making a semi-direct restoration in composite resin.

Results: According to the findings in the literature and the development of the technique in the laboratory, the use of ethylene vinyl acetate polymer, acting as an orientation guide and/or transfer mold and tray, seems to be a viable and low-cost material for dentistry. The development of the technique on mannequins showed no changes or distortions in the making of the model, showed dimensional stability and was successful in the light curing phase, as it does not have color (colorless), that is, it allowed a good polymerization of the composite resin.

Conclusion: Based on scientific articles and the presentation of the technique with the ethylene vinyl acetate polymer, it is concluded that it can be considered an alternative material, being used for molds, models and guides/transfer, ensuring satisfactory results and being a choice safe, being a simpler material, with less clinical use time and financially advantageous compared to other materials used.

Key words: Molding, Hot Glue, Ethylene Vinyl Acetate Polymer, Injectable Resin, Indirect Molding, Transfer Tray

SUMÁRIO

1 INTRODUÇÃO.....	7
1.1 JUSTIFICATIVA.....	8
1.2 OBJETIVOS.....	8
1.2.1 Objetivo Geral.....	8
1.2.2 Objetivos Específicos.....	8
2 REFERENCIAL TEÓRICO.....	9
2.1 TÉCNICAS.....	10
2.1.1 Técnica de resina injetável.....	10
2.1.2 Barreira ou guia palatina.....	11
2.1.3 Confeção de Guia para mockup.....	11
2.1.4 Técnicas modificadas com cola quente.....	12
3 METODOLOGIA.....	13
3.1 TÉCNICA - Onlay semi direta em primeiro molar superior.....	14
3.1.1 PREPARO DO DENTE.....	14
3.1.2 MOLDAGEM E CONFECÇÃO DO MODELO.....	16
3.1.3 CONFECÇÃO DA PEÇA.....	20
3.1.4 CIMENTAÇÃO DA PEÇA.....	22
4 RESULTADOS E DISCUSSÃO.....	24
5 CONSIDERAÇÕES FINAIS.....	26
6 REFERÊNCIAS BIBLIOGRÁFICAS.....	27

1 INTRODUÇÃO

A odontologia atual vem sofrendo um avanço contínuo, seja por novas técnicas ou pelo desenvolvimento e aperfeiçoamento de materiais que constantemente são lançados no mercado. Estes materiais buscam sempre oferecer e melhorar as propriedades, a agilidade de manipulação e facilitar o trabalho dos profissionais, inclusive, diminuindo o tempo de atendimento clínico para os pacientes, tornando o dia-a-dia do cirurgião-dentista (CD) menos estressante. Estudos apontam que em relação ao “arsenal odontológico”, contar com eficientes ferramentas e referências estéticas seria o sucesso do tratamento em odontologia, mantendo uma estreita e vital relação com a correta interpretação das queixas estéticas dos pacientes com os resultados a serem obtidos (MELLO, 2008).

Atualmente o CD possui diversas opções de materiais e técnicas restauradoras, sendo várias as abordagens clínicas para problemas relacionados a forma, posição, alinhamento, simetria, proporção, textura superficial e cor dos dentes. Neste contexto, podemos obter como exemplo restaurações diretas ou indiretas com resina composta, facetas, coroas de cerâmica, ortodontia e muitos outros exemplos. Entretanto, é importante salientar que a seleção entre os materiais restauradores deve ser baseada na estrutura dental, na saúde bucal do paciente, na disponibilidade de tempo e, principalmente, na capacitação profissional e desejo do paciente (RAMOS, 2020).

Assim, para confecção de algumas restaurações, cada vez mais os CD tem utilizado técnicas que contam com auxílios de guias de orientação e/ou moldes e moldeiras de transferência. Estas podem ser confeccionadas originando-se de silicões de condensação ou adição e demais materiais de moldagem; podem ser opacos ou translúcidos; e devem ser realizadas a partir de um planejamento odontológico, otimizando e beneficiando o trabalho do clínico, tornando as etapas do tratamento mais fáceis e previsíveis (AILENIA, 2012; FIGUEIREIDO, 2008; RAMOS, 2020).

1.1 JUSTIFICATIVA

Quando se trata de custo-benefício, alguns materiais deixam a desejar, assim, surgem novas técnicas e materiais que visam facilitar o dia-a-dia clínico dos profissionais e diminuir o custo dos procedimentos, sem, obviamente, perder a qualidade do procedimento. Uma das possibilidades está o uso do polímero de etileno vinil acetato (conhecida popularmente por “cola quente”), podendo ser uma possibilidade de uso em diversas técnicas odontológicas, como para a confecção de moldeiras de transferência, na técnica de colagem indireta de braquetes ortodônticos. A moldeira termoplástica também vem sendo adaptadas para a substituição adequada em casos onde é usado resina injetável por exemplo, ou em outros casos onde seja necessária a utilização de moldes em odontologia. Mello e colaboradores (2004) fizeram uma avaliação de biocompatibilidade e precisão do material, sendo comprovado que este não causa irritação cutânea, é atóxico, não apresenta alteração dimensional e permite a propagação da luz, podendo assim, ser denominado material de transferência para uso odontológico (FERREIRA, 2015; FIGUEIREIDO, 2008).

1.2 OBJETIVOS

1.2.1 Objetivo Geral

Dessa forma, o presente trabalho tem como objetivo apresentar abordagens do uso do polímero de etileno vinil acetato na odontologia, que tem por sua finalidade substituir materiais de alto custo e otimizar a performance clínica dos profissionais.

1.2.2 Objetivos Específicos

- * Descrever técnica restauradora utilizando um material de baixo custo;
- * Discutir vantagens e desvantagens da utilização do material;

* Demonstrar a possibilidade de uso do material para desenvolvimento de outras técnica.

2 REFERENCIAL TEÓRICO

A finalidade dos materiais de moldagem é apresentar uma boa manipulação, garantia de conforto ao paciente e apresente um resultado funcional e satisfatório. Os materiais de moldagem existentes são inúmeros, fazendo com que os profissionais precisem entender as propriedades físicas mais importantes e as características comportamentais dos materiais que estão empregando com o objetivo de aperfeiçoar os resultados e reduzir as possíveis falhas. (ANTUNES, 1997; SIEBRA, 2017).

Para realizar qualquer técnica em odontologia é necessário conhecer os materiais odontológicos envolvidos no procedimento. Situações onde há necessidade de confecção de restaurações do tipo indireta (semi-direta), o resultado final dessas restaurações está diretamente relacionado com a seleção e com os cuidados que devem ser tomados com os materiais empregados na duplicação de estruturas bucais, ou seja, os materiais de moldagem. Assim, há uma série de fatores determina a precisão do molde odontológico, como: contração de presa, contração térmica, escoamento e absorção de água. Ainda, este deve ser isento de distorções, reforçando assim a necessidade de obedecer às propriedades básicas de bons materiais de moldagem. Dentre os principais materiais utilizados em odontologia temos os poliéteres e as siliconas, sendo estas com melhores propriedades gerais. (ACCETTA, 2010; GOMES, 2020).

O silicone de condensação surgiu por volta de 1950 e, 10 anos depois, os materiais a base de poliéter. Em 1975, surgiram os silicones de adição com grande capacidade de reprodução de detalhes e estabilidade dimensional. Sobre as siliconas de condensação, Soares constatou que devido à lenta polimerização da silicona de condensação, pode haver uma contração com consequente alteração dimensional, o que na silicona de adição não ocorre, sendo os materiais de moldagem mais estáveis, sem nenhum subproduto liberado. Já o poliéter é um material com poucas alterações dimensionais e isso se deve principalmente a ausência de formação de subproduto na reação de endurecimento, sendo o primeiro elastômero a oferecer estabilidade dimensional prolongada e alta fidelidade (ANUSAVICE,1996; NETTO, 1998; PEGORARO, 2004; SOARES, 1975).

2.1 TÉCNICAS

2.1.1 Técnica de resina injetável

Novas técnicas acabam surgindo em odontologia com a tentativa de facilitar o trabalho de CDs, diminuir tempo clínico, diminuir custos e melhorar a previsibilidade de casos. Assim, muitas vezes, o clínico acaba com dúvidas na hora de escolher os melhores matérias e técnicas para o desenvolvimento de determinado caso clínico. Levando isso em consideração, surgiu um procedimento, conservador, provisório e custo efetivo, a técnica de Bonded Functional Esthetic Prototype (BFEP), também conhecida como técnica de injeção de resina fluida. Esta, quando combinada com conceitos oclusais e estéticos oferecem uma abordagem diferente para restaurar dentes que sofreram bruxismos ou grandes desgastes, para recuperação estética e reabilitação oral. Esta técnica permite a reabilitação de um ou mais dentes na região anterior e/ou posterior através do uso de uma matriz transparente, apresentando-se como uma alternativa viável e promissora às demais técnicas existentes, nomeadamente por se tratar de uma solução conservadora de elevada previsibilidade que permite uma excelente comunicação com o paciente e reversibilidade dos resultados. Não obstante, o sucesso destes tratamentos depende de um correto planeamento e abordagem, a fim de alcançar um resultado preditivo. (COSTA, 2020; MARIOTTO, 2020).

Para esta técnica, normalmente utiliza-se um silicone transparente, feito de polivinilsiloxano, frequentemente chamado polissiloxano. Segundo Lee (2008) uma vez que é baseado em química do silicone, por vezes tende a ser referido como silicone de adição incolor. Esta matriz transparente é usada para replicar restauração diagnóstica, que pode ser colocada na cavidade oral e, posteriormente, utilizada como um veículo de transferência para a resina composta fluida a ser injetada. Para isso, com um auxílio de uma ponta diamantada são criadas perfurações em cada uma das bordas incisais de cada dente anterior e nas cúspides vestibulares de cada dente posterior, assim, proporcionando acesso da ponta da seringa para injetar resina composta fluida (MARIOTTO, 2020; LEE, 2008).

2.1.2 Barreira ou guia palatina

Outra técnica que pode ser utilizada para facilitar o tratamento restaurador é a confecção da guia palatina. Em razão da dificuldade em obter boas formas e cor, Baratieri descreveram uma nova técnica indicando uma moldagem com silicone de condensação ou adição, a qual reproduzia a face palatina do dente que seria restaurado. O uso de uma guia palatina otimiza o procedimento restaurador e facilita a estratificação, obtendo-se, conseqüentemente, uma restauração biomimética. Segundo Braga, pode-se concluir que a técnica restauradora utilizando resinas compostas e barreira palatina, quando corretamente indicada, pode ser considerada uma alternativa de tratamento bastante satisfatória no fechamento de diastemas e na reanatomização de dentes por ser uma técnica simples, de baixo custo e por melhorar a estética do sorriso preservando a estrutura dental hígida (BARATIERI, 2001; BRAGA, 2016).

A escolha pela técnica de restauração com a guia palatina está relacionada às inúmeras vantagens, como afirma Felipe (2005), ao relatarem o tempo clínico reduzido e a facilidade na inserção de resina. Além disso, os cuidados com a confecção da guia palatina estão relacionados ao correto corte da incisal, importante para o incremento da face lingual. De acordo com Kreia (2003), com o uso da guia de silicone é possível prever o tamanho e o formato dos dentes de forma mais rápida, possibilitando, também, a estratificação de diferentes cores de resina. Por fim, apresenta várias indicações de uso, como nos casos de dentes anteriores fraturados, restaurações classe IV extensas, redução e/ou fechamento de diastemas e recontornos cosméticos (BATIERI, 2002; FELIPPE, 2005; KREIA, 2003).

2.1.3 Confecção de Guia para mockup

Assim como no caso de guia palatina, uma guia também pode ser utilizada para a execução do Mockup. Este possibilita a visualização tridimensional do resultado estético final por meio de técnica simples e rápida. A utilização do mock-up no planejamento reverso, motiva o paciente por possibilitar maior previsibilidade do tratamento reabilitador final além de proporcionar ao cirurgião dentista maior segurança para execução das etapas

reabilitadoras e auxiliar como facilitador da técnica restauradora direta por meio das guias em silicone (REIS, 2018).

O Mock-up consiste, inicialmente, na produção de uma guia confeccionada após a impressão realizada sobre enceramento diagnóstico previamente confeccionado, sendo posteriormente preenchida com um a resina fluída, podendo ser também acrílica ou bisacrílica. Dessa forma, o CD pode realizar as modificações que entenda por necessárias em função da estética e/ou função (MAGNE, 2004; BELSER, 2002; MACHADO, 2019).

Segundo Magne e Belser (2004), a guia de silicone utilizada para execução do Mock-up poderá servir posteriormente, como guia de trabalho para a execução em boca das restaurações definitivas em resina composta e Santos (2019) concluíram que o mock-up demonstra-se vantajoso no sucesso do tratamento visto que permitem ao paciente vislumbrar e aceitar o resultado proposto (MAGNE, 2004; SANTOS, 2019).

2.1.4 Técnicas modificadas com cola quente

Entre inúmeras técnicas utilizadas e já consagradas em odontologia, muitas vezes unindo a criatividade e a necessidade, novas possibilidades são criadas para facilitar/melhorar o trabalho do CD. Dentre estas, podemos citar o uso do polímero de etileno vinil acetato (popularmente conhecida como “cola quente”).

Até os anos 90, o silicone de condensação era o material de eleição para a moldeira de transferência dos braquetes, principalmente com o aparelho lingual colado de forma indireta. Observando as desvantagens e alto custo dos materiais convencionais, Dr. Larry White, em 1999, idealizou um procedimento de baixo custo, rápido e sem dependência de laboratórios especializados, assim utilizando como material a cola quente. Segundo Jain e Sinha, (2014) a pistola de cola quente foi projetada para derreter adesivos termoplásticos que são confeccionadas em formatos de ‘vara’. O mesmo é composto de baixa fusão de 60°C, de acordo com o fabricante (ABHISHEK, 2014; SCHOLZ, 1983).

A partir disso, foi feita uma avaliação de biocompatibilidade e precisão deste material, tendo seu uso aprovado pelo FDA (foods Drugs Administration), uma vez que este não causa irritação cutânea, é atóxico, não apresenta alteração dimensional e permite a propagação da

luz, podendo assim, ser denominado material de transferência para uso odontológico (MELLO, 2004).

Após esta aprovação, começaram a surgir algumas possibilidades de uso da cola quente em odontologia, sendo seu uso mais comum na transferência de bráquetes ortodônticos. A colagem indireta foi proposta pela primeira vez por Silverman e Cohen em 1972, sendo a partir desta data apresentadas diversas técnicas na literatura, onde são utilizados diversos materiais para a confecção da moldeira de transferência. Mesmo diminuindo o tempo laboratorial, evitando a necessidade de se confeccionar cursores com fio de aço, a técnica de inserção direta de cola quente sobre os bráquetes ainda possui um baixo adeptos, principalmente pela falta de preparo técnico para uma execução adequada, mesmo sendo de fácil confecção e também possibilitarem a visualização dos bráquetes na transferência para o arco dentário, bem como a utilização de resina fotoativada (FERREIRA, 2015; FIGUEIREDO, 2007; FIGUEIREDO, 2008),

Tendo em vista o fluxo e a reprodutibilidade dos detalhes da superfície como importantes características desse material este começou a ser utilizado como uma possibilidade em técnicas restauradoras, mesmo estas sendo pouco divulgadas. Levando-se em consideração alguns cuidados, como a adesão entre este material e os demais materiais restauradores, várias técnicas podem ter sua confecção facilitada com o uso da cola quente, desde que corretamente utilizada (PINEYRO, 2009).

3 METODOLOGIA

O assunto tratado neste trabalho discute o tema através de pesquisa na literatura em livros e artigos científicos atuais. Para conduzir a mesma, foram utilizadas fontes de pesquisa e bases de dados como PubMed, SciELO, Bireme e Lilacs. As buscas nas plataformas de dados ocorreram de forma aleatória, através da utilização de palavras-chave como cola quente, resina injetável, e polímero de etileno vinil acetato e outros termos respectivos ao tema. Os artigos foram avaliados com leitura prévia do resumo, e ocasionalmente foi de interesse, uma leitura completa da mesma foi realizada. A importância dos estudos para a inclusão no estudo foi discutida entre os autores, de acordo com a qualidade, relevância e enquadramento nos objetivos do presente trabalho.

Ainda, este estudo apresenta a descrição de uma técnica utilizada em odontologia restauradora, porém, foi realizada com a utilização do polímero de etileno vinil acetato. A técnica foi feita com a criação de um modelo de cola quente para a confecção de uma restauração semi-direta em resina composta.. A descrição da técnica foi realizada em manequim no laboratório de Odontologia Restauradora da Universidade Franciscana, Santa Maria – RS, com todo o passo a passo correspondente aos procedimentos realizado *in vitro*.

3.1 TÉCNICA - Onlay semi direta em primeiro molar superior

3.1.1 PREPARO DO DENTE

Os preparos dentários do manequim foram confeccionados com brocas de preparos para restauração do tipo onlay (1046, 2200, 3127, 3131, 3227), seguidos de utilização de pontas com granulação F e FF e foram polidos com borrachas abrasivas. Os contatos oclusais estáticos e dinâmicos foram levados em consideração e as margens do preparo não estavam situadas nos contatos oclusais cêntricos. O preparo teve profundidade mínima de 1,0 mm e, na área de fissuras, a largura do istmo foi de, no mínimo, 1,0 mm. A caixa proximal apresentou paredes ligeiramente divergentes e um ângulo de 100°-120° entre as paredes cavitárias. Por fim, ocorreu um arredondamento das margens internas e transições para prevenir a concentração de “stress” no interior do material.




Figura 1- Pontas diamantadas para confecção do preparo.

Figura 2- Preparo cavitário realizado no manequim com as pontas diamantadas.

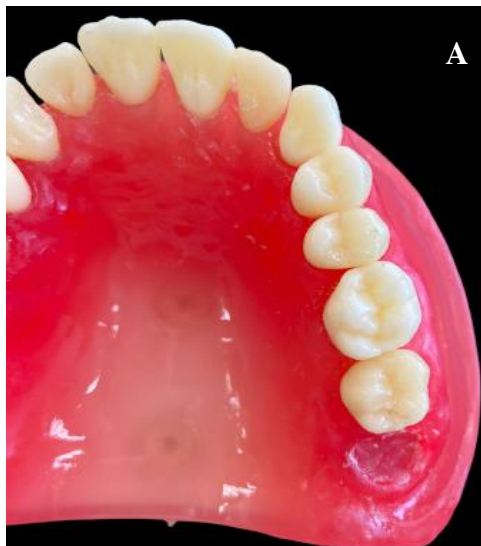

Imagem A: vista oclusal previamente ao preparo.

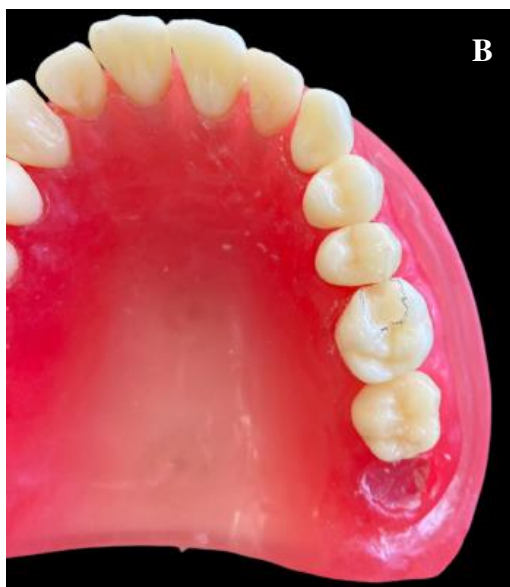

Imagem B: preparo cavitário já feito em primeiro molar superior, vista oclusal.

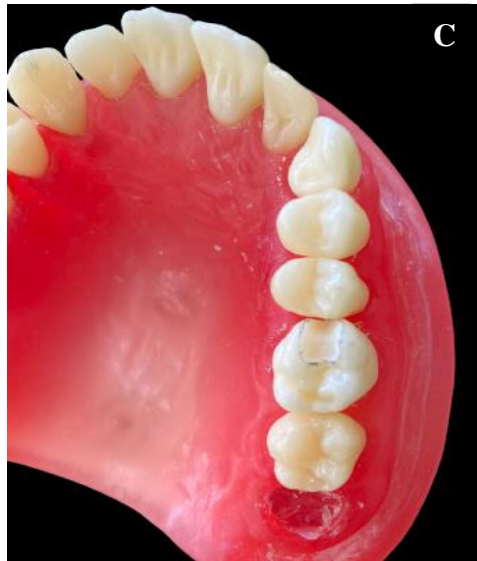

Imagem C: preparo cavitario já feito em primeiro molar superior, vista oclusal.

Fonte: Autora.

3.1.2 MOLDAGEM E CONFECÇÃO DO MODELO

Após a confecção do preparo, realizou-se a moldagem com alginato. Posteriormente, a moldagem foi vazada e duplicada com o bastão de cola quente, utilizando a pistola para criação de um modelo com o material de baixo custo. O modelo sofreu troquelamento para a confecção da peça em resina.

Figura 3- Etapa em que o material (cola quente) é inserido no interior da moldagem.

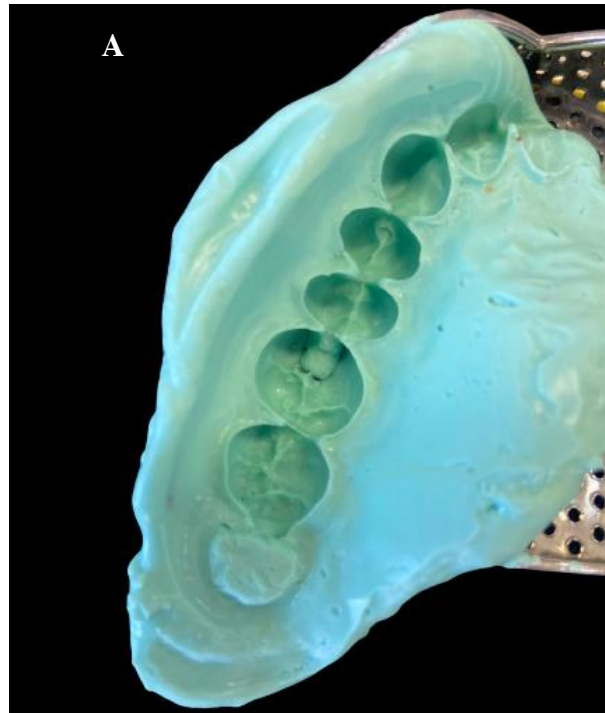


Imagem A: Imagem A: moldagem da arcada em alginato feita já com o preparo confeccionado.

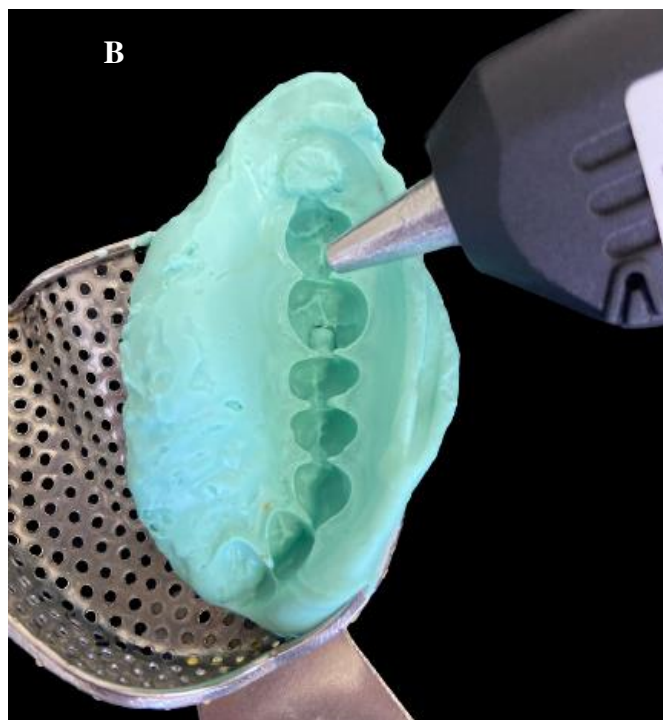


Imagem B: Imagem B: aplicação do material de “cola quente” convencional com a pistola.

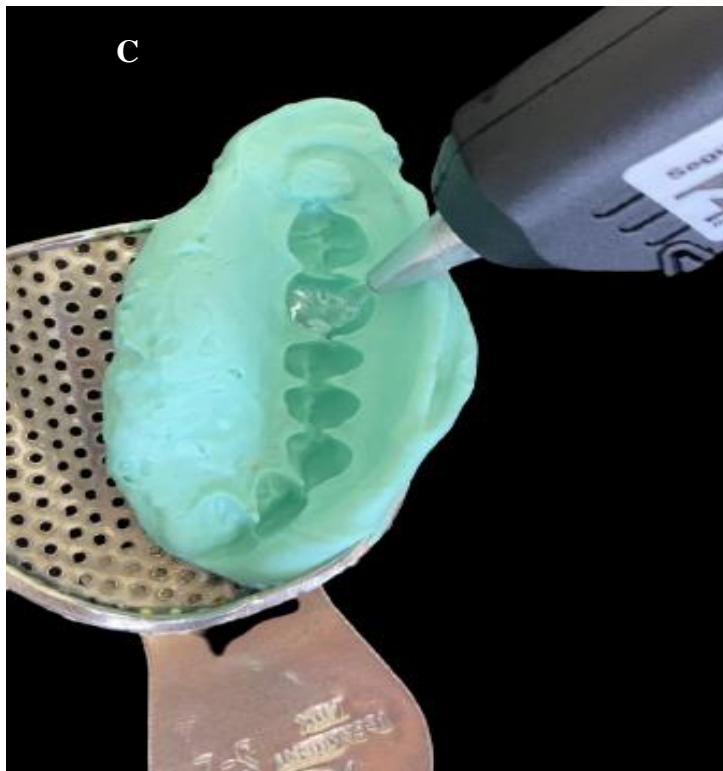


Imagem C: realização da retro injeção do material diretamente no interior da cavidade.

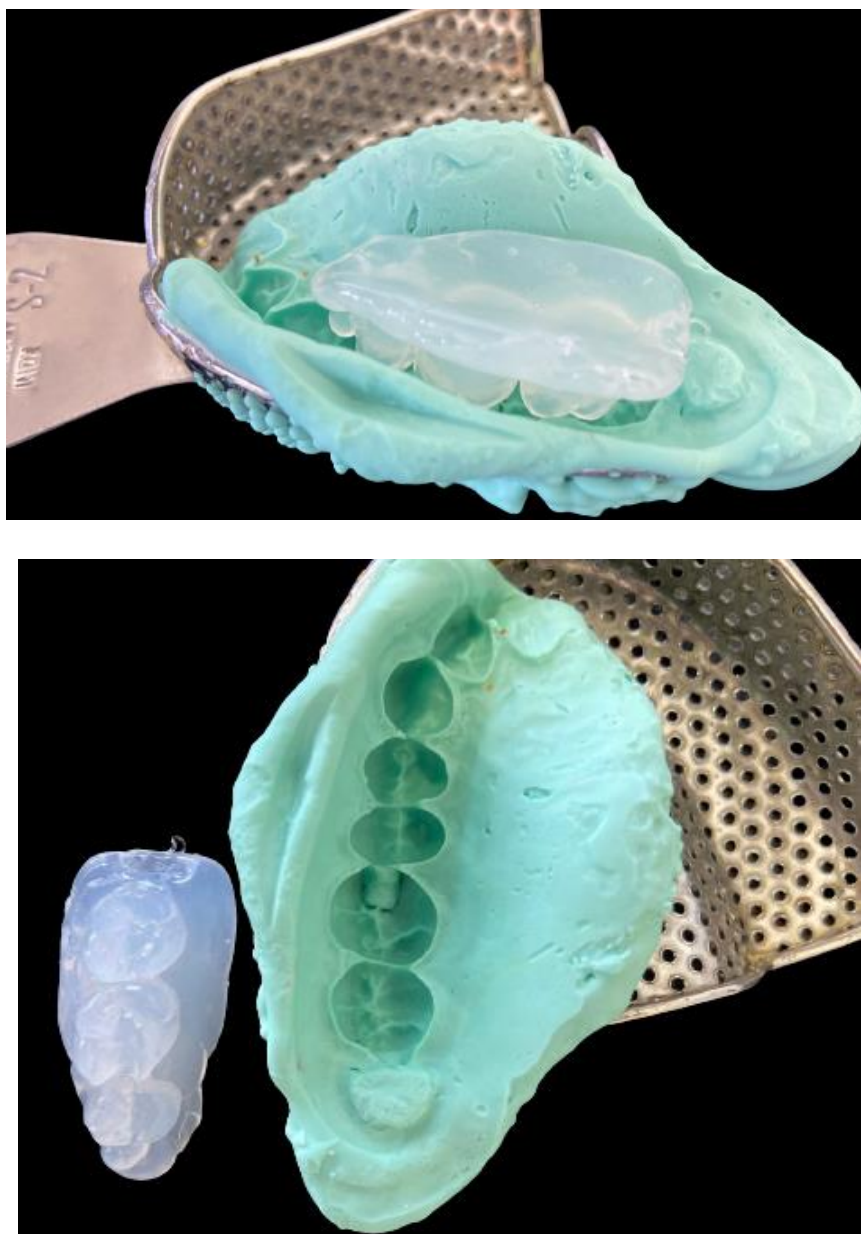


Figura 4- Modelo em polímero de etileno vinil acetato já confeccionada. Observa-se modelo em oclusal e vista lateral.

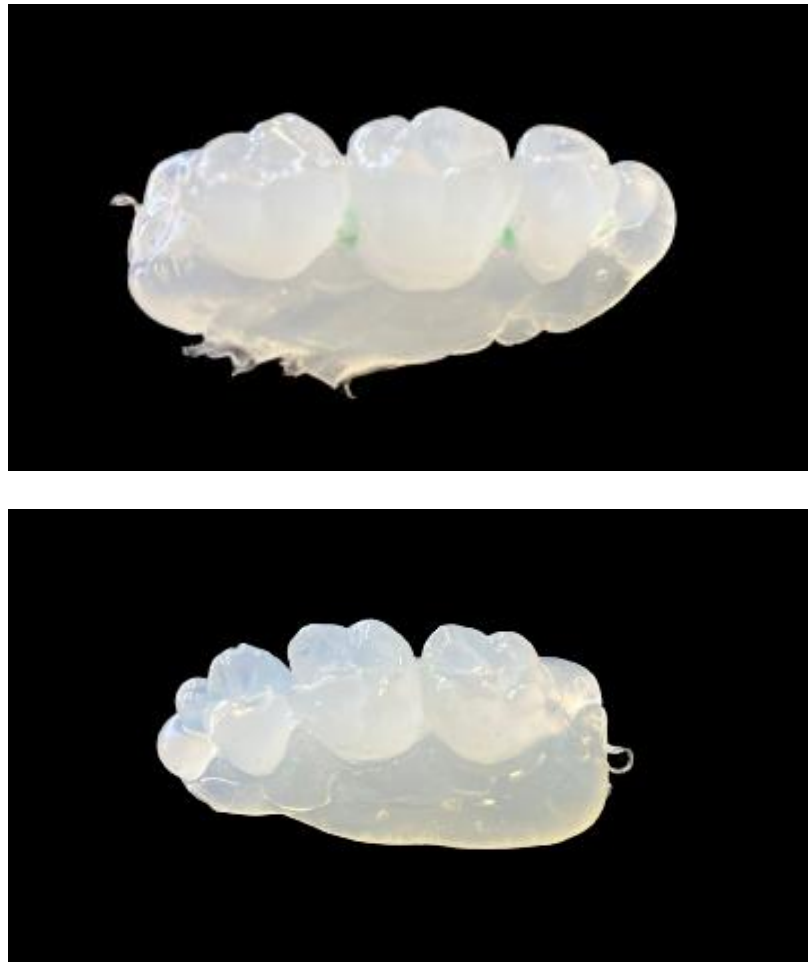


Figura 5- Imagens do modelo em polímero de etileno vinil acetato na vista lateral.

3.1.3 CONFECÇÃO DA PEÇA

A confecção da peça foi feita no modelo obtido com o material de baixo custo. A confecção da peça realizou-se pela técnica de incrementos de resina composta seguido de fotopolimerização por 40 segundos, obtendo-se assim a anatomia e funcionalidade do molar. Posteriormente, foi realizado os procedimentos de acabamento e polimento.

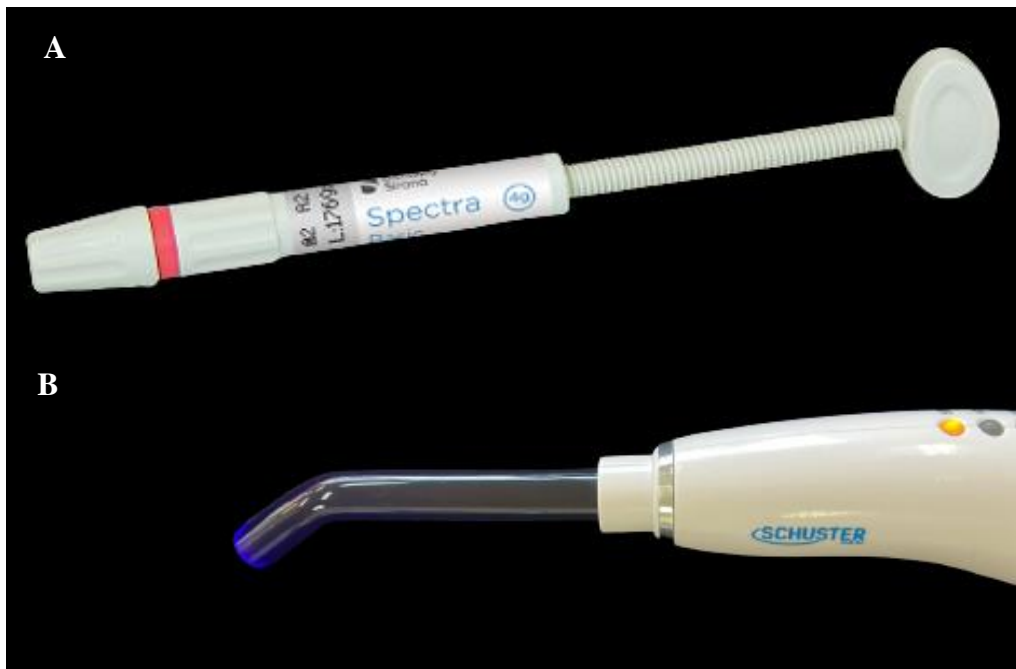

Figura 6- Materiais usados na confecção

Imagem A: Resina Spectra Basic A2 usada para a confecção da peça.

Imagem B: Fotopolimerizado Shuster



Figura 7- Pontas de polimento e acabamento usadas na peça em resina posteriormente a sua confecção.

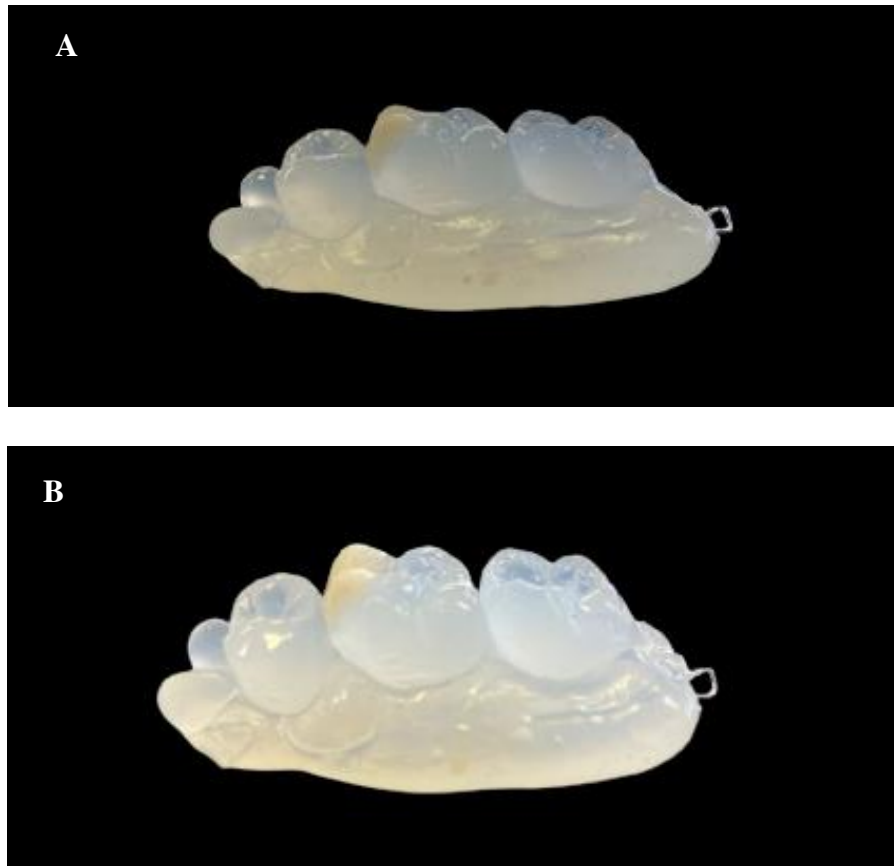


Figura 8- Imagem (A e B) vista lateral do modelo em polímero de etileno vinil já com a peça em resina confeccionada. Fonte: Autora.

3.1.4 CIMENTAÇÃO DA PEÇA

A cimentação ocorreu sob isolamento absoluto em manequim. A escolha foi o sistema de cimento resinoso dual. Após a prova da coroa e verificação da sua adaptação, a peça foi condicionada com ácido fosfórico por tempo de 1 min, posteriormente feito a lavagem e secagem e aplicação de adesivo. O elemento dental sofreu o mesmo procedimento. O cimento foi inserido na peça e a coroa acomodada ao preparo dental com pressão digital, os excessos foram removidos com pincel microbrush seguido de polimerização por 40 segundos em cada face.

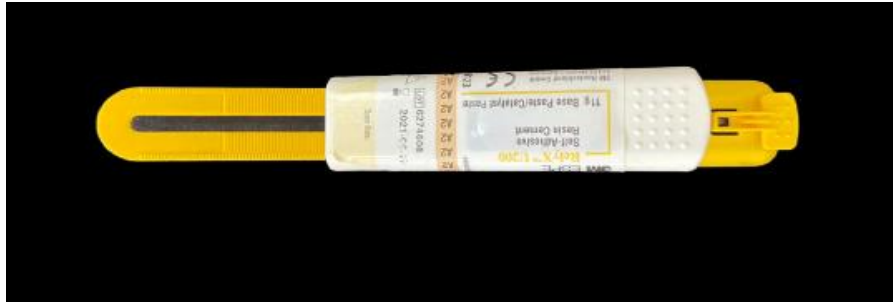
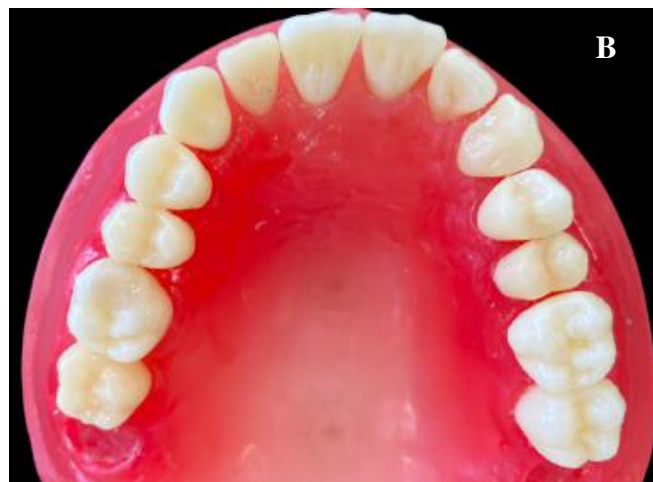
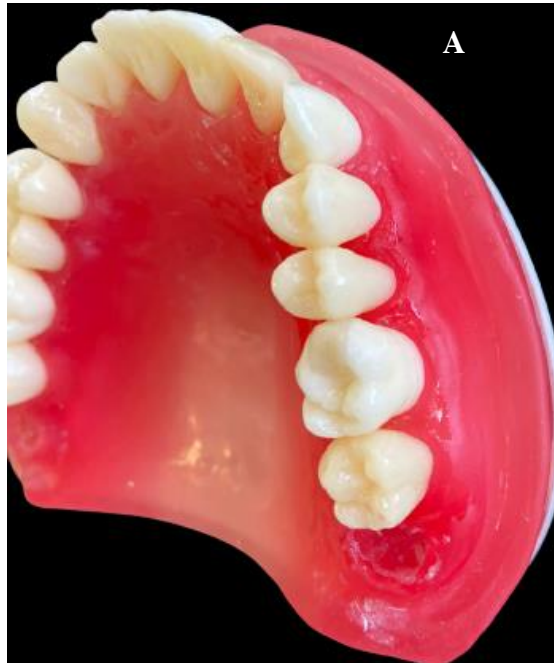Figura 9 – Cimento (A2- Rely X U200- 3M ESPE) usado para a cimentação da peça em resina no manequim.



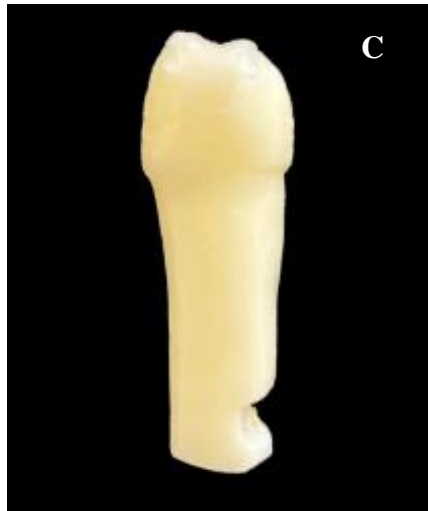


Figura 10 – Peça em resina composta já cimentada a devidamente adaptada. (Imagem A e B) vista oclusal da peça cimentada. (Imagem C) elemento isolado em vista lateral com a peça já cimentada.

4 RESULTADOS E DISCUSSÃO

De acordo com os achados na literatura e o desenvolvimento da técnica em laboratório, o uso do polímero de etileno vinil acetato, atuando como guia de orientação e/ou molde e moldeira de transferência, parece ser um material viável e de baixo custo para odontologia. O desenvolvimento da técnica em manequim demonstrou não ter alterações ou distorções na confecção do modelo, apresentou estabilidade dimensional e obteve sucesso na fase de fotopolimerização, pois este não possui coloração (incolor), ou seja, permitiu uma boa polimerização da resina composta.

Outras propriedades observadas, como o tempo de “presa” (endurecimento) e o escoamento ainda devem ser pesquisados, porém, o material não deixou a desejar, facilitando o desenvolvimento da técnica, proporcionando uma performance satisfatória para o desenvolvimento do presente trabalho. Dentre os resultados, foi apresentado o primeiro molar superior como exemplo, buscando também um desempenho em relação às cargas fisiológicas e mecânicas como a escolha para o tratamento restaurador no modelo confeccionado, mimetizando um possível uso da técnica *in vivo*.

É importante salientar que para alcançar o sucesso clínico através da utilização do uso do polímero de etileno vinil acetato, alguns critérios devem ser cumpridos, tais como: o correto preparo dental, seleção adequada da resina composta, uma moldagem que atenda os

critérios técnicos e escolha correta do material adesivo, uma vez que a etapa de cimentação adesiva é primordial para o sucesso da técnica de restauração indireta (XXXX). A técnica desenvolvida demonstrou ser uma opção bastante segura e com boa aceitação estética, assim, oferece além de facilidade de confecção do modelo, economia de tempo de cadeira e agilidade, o que favorece o prognóstico tornando o tratamento mais simplificado e, conseqüentemente, mais rápido e com um custo menor.

Restaurações indiretas são as mais indicadas quando há grande perda de estrutura coronária, principalmente com o envolvimento de uma ou mais cúspides, além de devolver a estética e a funcionalidade. Para isso, algumas técnicas convencionais tem se mostrado efetivas e com bons resultados, entretanto, com o tempo surgem novas opções, não somente de materiais mas também de métodos que visam facilitar o cotidiano clínico dos profissionais cirurgiões-dentistas, como por exemplo a técnica de troquelização em modelos semirrígidos usando apenas um brinquedo LEGO® (BOEIRA, 2016.)

O objetivo da técnica seria a possibilidade de reposicionar o modelo confeccionado em silicone Die já cortado sobre o LEGO®, permitindo uma melhor adaptação e previsibilidade para uma melhor confecção do ponto de contato e contornos, além do objetivo principal de ter um maior controle da contração de polimerização, aumento das propriedades físico e mecânicas e mais conforto ao paciente e profissional. Com isso, a técnica também permite a possibilidade de substituição de materiais, mas que possam cumprir com o proposta inicial, ou seja, alta fluidez na fase de trabalho e ótima rigidez após a polimerização, ao qual o material de polímero de etileno vinil acetato se mostra uma boa opção, e não somente o modelo de trabalho em Silicone Die, devendo ser testado em trabalhos futuros.

Com isso, e tendo em vista o fluxo e a reprodutibilidade dos detalhes da superfície como importantes características desse material, este começou a ser utilizado como uma possibilidade em técnicas restauradoras, mesmo estas sendo pouco divulgadas. Levando-se em consideração alguns cuidados, como a adesão entre este material e os demais materiais restauradores, várias técnicas podem ter sua confecção facilitada com o uso da cola quente, desde que corretamente utilizada (PINEYRO, 2009). Mesmo com o surgimento dos silicones há mais de 70 anos, novos materiais trazem novas possibilidades. Dessa forma, o polímero etileno vinil acetato se torna mais uma alternativa para otimizar e facilitar o dia a dia do CD, devendo ser mais estudado e pesquisado, deixando de ser uma possibilidade e tornando-se seu uso uma realidade quando em situações em que a condição financeira é um importante fator a ser considerado.

A colagem indireta foi uma das técnicas encontradas e descritas na literatura (VELLINI, 2015). Entretanto, os próprios autores não tem a pretensão de eliminar totalmente os erros de colagem, mas sim, minimizá-los, fazendo com que haja uma melhor padronização, sem contar que mesmo os ortodontistas mais experientes são vulneráveis a erros quando em situações de estresse ou outras ocasiões do cotidiano do atendimento em consultório, que podem gerar dificuldades, como por exemplo: colaboração do paciente, excesso de salivação, limite máximo de abertura de boca e outros. Assim, segundo Ferreira (2015), as moldeiras termoplásticas são de mais fácil confecção e permitem a visualização dos bráquetes na transferência para o arco dentário, bem como a utilização de resina fotoativada, apesar das pesquisas indicarem que há mais vantagens do que desvantagens, ainda menos de 10% dos ortodontistas usam rotineiramente a colagem indireta, o que mais uma vez indica a necessidade de pesquisas com este material.

Portanto, com a diversidade de técnicas apresentadas como a colagem indireta de braquetes, moldeiras/moldes de transferência, confecção de peças para cópia entre outras, utilizando o polímero etileno vinil acetato, este demonstrou ter grandes possibilidade de uso em odontologia, sendo bastante eficaz e de fácil manipulação.

5 CONSIDERAÇÕES FINAIS

Com base nos artigos científicos e na apresentação da técnica com o polímero etileno vinil acetato, conclui-se que o mesmo pode ser considerado um material alternativo, sendo utilizado para moldes, modelos e guias/transferência, garantindo resultados satisfatórios e sendo uma escolha segura, sendo um material mais simples, com menor tempo clínico de uso e vantajoso financeiramente se comparado à outras materiais utilizados.

6 REFERÊNCIAS BIBLIOGRÁFICAS

ACCETTA, D. F. Importância do conhecimento das propriedades de três materiais de moldagem (siliconas e poliéter) – **Revisão. Revista Fluminense de Odontologia**, 16(34): 55-59, jul.-dez. 2010.

ANUSAVICE, K.J. Comparision of elastomeric impression materials used in fixed prosthodontics Phillips materiais dentários, 10ª ed, Rio de Janeiro, **Guanabara Koogan**, Cap. 7, p. 83-106, 1998.

BARATIERI, L. N. et al. Odontologia Restauradora – Fundamentos e Possibilidades. 1 ed. São Paulo: **Livraria Santos**, 2001

BARATIERI, L. N. et. Al. Caderno de Dentística: restaurações adesivas diretas com resinas compostas em dentes anteriores. 2 ed. São Paulo: **Ed. Santos**, 2002

BOEIRA, GF, Jardim PS, Ogliari A, Ogliari F, Hirata R. Troquelização em silicone Die: Alternativa criativa para confecção de restaurações semidiretas/indiretas. **Revista DICAS**, v.5, n.2, 2016.

FELIPPE, L. A. et al. Clinical strategies for sucess in proximoincisal composite restorations. part II: application technique. **J Esthete Restor Dent.**, v. 17, i. 1, p. 11-21, 2005.

FIGUEIREIDO, J. F. B. Uma técnica viável de colagem indireta de braquetes. Rev. Clín. Ortodon. **Dental Press**, Maringá, v. 6, n. 6 - dez. 2007/jan. 2008

HEYMANN, H. The artistry of conservative esthetic dentistry. **J Am Dent Assoc.** pg 115, 1987;

HIGASHI, C. Planejamento estético em dentes anteriores. In: MIYASHITA, E. (Org.). Odontologia estética: planejamento e técnica. 1. ed. São Paulo: **Artes Médicas Brasil**, 2006. v. 1.

KREIA, T. B. et al. A dentística restauradora e a ortodontia no estabelecimento da estética anterior. *Journal of the Brazilian Clín. Odont. Integr*, Curitiba, v. 2, n. 6, p. 158-165, 2003.

MAGNE, P.; HOLZ, J. Stratification of composite restorations: systematic and durable replication of natural aesthetics. *Practical periodontics and aesthetic dentistry : PPAD*. 1996; 8(1): 61-8.

MAGNE, P; BELSER, U.C. Bonded Porcelain Restorations in the Anterior Dentition: A Biomimetic Approach. Chicago, **Quintessence Publishing Co**. 2002:179-238.

MAGNE, P; BELSER, U.C. Novel porcelain laminate preparation approach driven by a diagnostic Mock-up, *J Esthet Restor Dent*. 2004;16(1):7-16; discussion 17-8.

MARIOTTO, L. A. et al. Oral rehabilitation with the injected resin technique clinical case report. *Brazilian journal of health Review*. v. 3, n. 1, p. 1132-1140, 2020.

MELLO, C. S. L. et al. Avaliação da biocompatibilidade e precisão do casquete de transferência na técnica de colagem indireta. *Rev. Assoc. Paul. Ortodon. Ortop. facial*, Araraquara, v. 2, n. 2, p. 53-61, abr./jun. 2004.

MELO, G.F.B, MENEZES FILHO, P. F. Proporção áurea e sua relevância para odontologia estética. *Int J Dent*. 2008; 7(4):234-8

NETTO, G.N; BURGERr, R.C. Inlay e Onlay Metálica e Estética 1ª ed , **Quintessence**, São Paulo, Cap.5, p. 65-71, 1998.

PEGORARO, L.F, et al. Prótese fixa 4ª ed, **Artes Médicas**, São Paulo, Cap.7, p. 151-155, 2004

RAMOS. Técnica da resina fluida injetada: Uma nova abordagem restauradora. **Revista Journal of Clinical Dentistry and Research**, 2020

REIS.G. R, et al, Mock-up: Previsibilidade e facilitador das restaurações estéticas em resina composta. **Rev Odontol Bras Central** 2018; 27(81): 105-111

SANSIVIEIRO,A. et al. Estudo da fidelidade de reprodução de materiais elásticos de moldagem: siliconas de adição, **Rev Odontol Univ**, Santo Amaro,v. 6, n. 1-2, p. 4-7, 2001.

SANTOS, C. G. et al. Facetas diretas em resina composta com auxílio de enceramento diagnóstico e mock-up: relato de caso clínico, **Rev Odonto**, UNESP. 2019; 48

SCHOLZ, R.P. Indirect bonding revisited. **J. Clin. Orthod.**, Boulder, v. 17, n. 8, p. 529-536, Aug. 1983.

SINHA, A. J. D. K. A Techinique of using hot glue gun for border molding in complete denture patients. **International Journal of Dental and Health Sciences Short Communication**, Volume 01, Issue 06. 2014. 1(6): 79-80

SOARES, L.A. et al Elastômeros: Sua utilização em prótese fixa Monografia apresentada para o curso de especialização de prótese fixa –UERJ, 1975.

VELLINI, F. F. Colagem indireta de bráquetes: .apresentação de uma técnica passo a passo. **Rev assoc paul cir dent**; 69(3):236-40, 2015.

VELLINI, F. F; COTRIM, F. F. A. Montagem do aparelho fixo. Ortodontia Clínica: tratamento com aparelhos fixos. 1ª.ed São Paulo: **Artes Médicas**, 2013: 226-228.

YU, B. LEE, YK. Differences in color, translucency and fluorescence between flowable and universal resin composites. **J Dent** . 2008, Oct ;36(10):840–6.

