



Marivane Almeida Dos Santos

PROJETO DE TRABALHO FINAL DE GRADUAÇÃO
REABILITAÇÃO ORAL COM IMPLANTES EM ÁREAS ESTÉTICAS

Santa Maria, RS

2019

Marivane Almeida Dos Santos

REABILITAÇÃO ORAL COM IMPLANTES EM ÁREAS ESTÉTICAS

Trabalho final de graduação apresentado ao Curso de Odontologia - Área de Ciências da Saúde, da Universidade Franciscana – UFN, como requisito parcial para obtenção do grau de Cirurgião Dentista.

Orientador: Prof. Vinícius Flores Cielo

Santa Maria, RS

Marivane Almeida Dos Santos

REABILITAÇÃO ORAL COM IMPLANTES EM ÁREAS ESTÉTICAS

Trabalho final de graduação apresentado ao Curso de Odontologia - Área de Ciências da Saúde, da Universidade Franciscana – UFN, como requisito parcial para obtenção do grau de Cirurgião Dentista.

Prof. Dr. Vinicius Cielo – Orientador (UFN)

Prof. Dr. Vinicius Felipe Wandscher (UFN)

Prof. Dr. Carlos Eduardo Balbinot (UFN)

Aprovado em 16 de dezembro de 2019

AGRADECIMENTOS:

Agradeço primeiramente aos meus pais **Tereza De Almeida Dos Santos e Roque Jose Dos Santos**, e principalmente ao meu irmão **Marcos Joel Dos Santos**, por ser meu amigo, pai, conselheiro, uma pessoa com exemplo de caráter, honestidade, superação e dedicação total a família, e principalmente por nunca ter desistido de mim nos momentos mais difíceis desta caminhada, sempre me incentivando e me orientando para superar meus medos e seguir atrás dos meus objetivos, e como ser uma pessoa melhor a cada dia.

A minha Irmã, **Marta Almeida Dos Santos** obrigado pela amizade e companheirismo, por estar sempre disposta a me ajudar, por compartilhar comigo os momentos bons e os momentos difíceis.

A **Pérola Oliveira**, pela amizade, palavras de carinho que me incentivarão durante a faculdade, muito obrigado por ser esta cunhada querida, pacienciosa, amiga e companheira para todas as horas, sei que posso contar contigo, só tenho a agradecer.

E ao meu cunhado Edson piccin, por ser amigo, querido e estar sempre disposto para o que precisa, na hora boa ou ruim.

Hoje eu sou essa pessoa graças a tudo que vocês me ensinaram, minha vida pessoal e profissional. Obrigado por apoiarem todas as minhas escolhas independentemente de qual foi, por sempre estarem do meu lado, me dando todo suporte necessário, então se eu cheguei até aqui foi graças a vocês! Sou grata a vocês eternamente, muito obrigada.

Um agradecimento especial ao meu orientador **Prof. Vinícius Cielo** por todas as oportunidades que me deste durante toda a graduação. Obrigado pelos conselhos, pelas orientações e atenção dedicadas a mim.

Aos professores **Vinícius Felipe Wandscher, Carlos Eduardo Balbinot, Tatiana Militz, Juliana Maier, Neimar Scolari** e a coordenadora do curso de odontologia **Patricia Dotto**, sem vocês eu não chegaria até aqui, com certeza são ótimos professores e sabem fazer a diferença em uma instituição, não tenho nem palavras para descrever o quanto vocês foram importantes na minha vida acadêmica, pessoal e profissional. Só tenho que agradecer por tudo, todo o carinho, puxão de orelha, pelos conselhos, pelas orientações e atenção que tiveram a mim, por estarem sempre

disponível para sanar minhas dúvidas, vocês fazem parte na minha vida, levo para sempre no meu coração.

As minhas colegas e amigos que estão comigo desde o início **Luziana Missaggia, Camila Ongarato, Mara C. Zavaglia, Myckel Gazen, Wagner Pompéo**, obrigado por estarem sempre comigo dividindo os momentos de angústias, preocupações, diversão, tristeza, festas, conquistas, obrigado pela companhia.

Aos professores membros da banca, por disponibilizarem seu tempo e conhecimento na avaliação deste trabalho.

À Deus que em todos os momentos de alegria e tristeza esteve comigo nesta trajetória que não foi curta, por sempre fazer com que as coisas aconteçam no tempo certo, por sempre me dar forças e coragem para encarar todas as dificuldades, e erguer a cabeça para seguir em frente.

RESUMO

A colocação imediata do implante é considerada uma técnica viável devido ao tempo cirúrgico reduzido. No entanto, vários fatores devem ser levados em consideração, como qualidade e posição da gengiva inserida, integridade do processo alveolar, altura e forma da gengiva - tudo para obter excelentes resultados estéticos. A cirurgia ideal deve envolver baixa extração de trauma e a instalação de uma coroa provisória suave, polida e com perfil de emergência que mantenha o contorno gengival. Como pré-requisito para o uso de carga imediata, imediatamente após a colocação do implante, a estabilidade primária (existência de osso para estabilização inicial do implante), a integridade das paredes alveolares, o fenótipo gengival, a integridade e a quantidade de tecido devem ser analisadas imediatamente após a colocação do implante. A carga suave é considerado um procedimento previsível, sua indicação depende de um planejamento cuidadoso. O biótipo gengival dos pacientes deve ser avaliado, tendo grande importância principalmente para a estética. Sendo assim este trabalho teve por objetivo, estudar fatores que influenciam no sucesso de implantes dentários realizar uma revisão sistemática da literatura com a implantação e provisionalização imediata na zona estética. Fatores de sucesso de implantes em áreas estéticas. Foram realizadas buscas de artigos nas bases de dados PubMed, Bireme e Scielo, onde 9 artigos foram selecionados. O ideal é sempre um biótipo mais espesso de tecido, para se ter um bom resultado na reabilitação com uso de implantes, com relação a função, mas também estética.

Palavras-chave: Implantodontia, tecido mole, estética.

ABSTRACT

Immediate implant placement is considered a viable technique due to the reduced surgical time. However, several factors must be taken into consideration, such as quality and position of the inserted gum, integrity of the alveolar process, height and shape of the gum - all for excellent aesthetic results. Optimal surgery should involve low trauma extraction and the installation of a smooth, polished, emergency profile provisional crown that maintains the gingival contour. As a prerequisite for the use of immediate loading, immediately after implant placement, primary stability (existence of bone for initial implant stabilization), alveolar wall integrity, gingival phenotype, integrity, and amount of tissue should be analyzed immediately after implant placement. Soft loading is considered a predictable procedure, its indication depends on careful planning. The gingival biotype of the patients should be evaluated, having great importance especially for the aesthetics. Thus, this study aimed to study factors that influence the success of dental implants to perform a systematic literature review with the immediate implantation and provisionalization in the aesthetic zone. Success factors of implants in aesthetic areas. Articles were searched in the PubMed, Bireme and Scielo databases, where 9 articles were selected. The ideal is always a thicker biotype of tissue, to have a good outcome in rehabilitation with implants, regarding function but also aesthetics.

Keywords: Soft tissue. Implantology. Aesthetics.

Sumário

1. INTRODUÇÃO	8
2. METODOLOGIA	10
3. REFERENCIAL TEÓRICO	12
3.1. IMPLANTODONTIA NA REABILITAÇÃO ORAL	12
3.2. ANÁLISE ESTÉTICA E FUNCIONAL	13
3.3. DESIGN E POSICIONAMENTO DO IMPLANTE EM ÁREA ESTÉTICA	14
3.4. CUIDADOS RELACIONADOS A TECIDO DURO E TECIDO MOLE	15
4. DISCUSSÃO	17
5. CONCLUSÃO	21
6. REFERÊNCIAS BIBLIOGRÁFICAS	21

1. INTRODUÇÃO

A estética do sorriso tem um valor social essencial e relevante na Odontologia. Dessa forma, ao sofrerem a perda de um elemento dentário, os pacientes desejam sua reabilitação de forma rápida e segura (OLIVEIRA et al., 2008).

Portanto atualmente os implantes, tem sido cada vez mais procurado para fins estéticos e funcionais de excelência. Muitas vezes, problemas como trauma e doença periodontal levam à perda dos dentes anteriores, afetando a área mais importante da estética, por isso buscamos uma maneira de reabilitar esse paciente de forma rápida e eficaz. Entre os tratamentos atualmente disponíveis, o uso de implantes dentários é a melhor opção do ponto de vista estético e funcional.

Para obter um resultado satisfatório para o paciente e o profissional, é extremamente importante avaliar as expectativas do paciente. Avalie cada passo cuidadosamente, pensando em um resultado funcional, mas também estético. Vários fatores devem ser levados em consideração, como qualidade e posição da gengiva inserida, integridade do processo alveolar, altura e formato gengival. (SILVA et al., 2013).

A colocação imediata de implantes em alveolos pós-extração é uma prática clínica comum, com uma taxa de sucesso semelhante à dos implantes colocados nos rebordos cicatrizantes. As restaurações suportadas por implantes como uma alternativa viável para a reabilitação de dentes anteriores se tornaram um “estado da arte” na odontologia contemporânea, e esse é um dos maiores desafios estéticos para os dentistas de implantes, pois, além de restaurar a função mastigatória, há também e necessário resgatar e manter uma estética rosa a longo prazo, consistente com os dentes adjacentes (LEVINE et.; 2017).

Inicialmente, os implantes foram utilizados para reabilitação de áreas desdentadas e instalados apenas dois a quatro meses após a extração dentária, devendo ser instalados por um período de três a seis meses. No entanto, a literatura mostra que, após a extração, o alvéolo sofre uma redução considerável em seu volume em um processo de remodelação natural. Após esse período, as cirurgias de enxerto ósseo podem ser oportunas para recuperar o volume necessário para a colocação do implante, o que representa um aumento significativo no tempo para a

conclusão do tratamento, maior número de procedimentos cirúrgicos e maior custo para o paciente (SILVA et al., 2013).

O controle de todos os aspectos relevantes para a estabilidade do tecido, aplicado no protocolo de implantação imediata, é o foco atual e de fundamental importância para a previsibilidade dos resultados longitudinais. A preservação dos picos ósseos bucais e proximais, bem como o nível gengival marginal, o volume e a estabilidade do tecido mole periimplantar, tem sido objeto de vários estudos (SILVA et al., 2013).

Na implantodontia existem diversos fatores que podem levar ao sucesso ou ao fracasso de um tratamento, sendo que, o sucesso depende de todas as etapas serem bem executadas, iniciando com a exodontia que antecede o tratamento propriamente dito. A exodontia em áreas estéticas deve ser realizada com cuidado, já que a parede óssea vestibular pode ser delgada e passível de fratura. Qualquer perda óssea pode tornar-se comprometedora (SILVA et al., 2013).

Para um planejamento adequado, é necessário um histórico completo e exames detalhados, para decidir qual tratamento é o melhor e o mais adequado ao caso. O planejamento cirúrgico é o principal passo para a realização de uma reabilitação; É o momento em que o profissional deve detectar todos os problemas relatados pelo paciente, relacioná-los com os dados coletados durante os exames de anamnese, clínicos, radiográficos, tomográficos e outros complementares e direcioná-lo para uma determinada modalidade de tratamento. E é nesta fase que a necessidade ou não de substituir a estrutura óssea através de enxertos deve ser avaliada (GEHRKE, 2005).

Regiões estéticas com defeitos ósseos e recessões gengivais dificultam a realização de uma reabilitação com implantes, podendo impossibilitar a confecção de próteses estéticas. O comprometimento estético, como grandes recessões gengivais pode gerar a necessidade do uso de técnicas de enxerto gengival, para devolver volume e forma após o implante imediato (REIS et al., 2009).

O acompanhamento clínico e radiográfico em longo prazo de pacientes submetidos a implantes dentários é necessário, incluindo o retorno periódico para avaliação da higiene bucal e das condições de saúde, pois, assim, a possibilidade de falha pode ser minimizada.

Sendo assim o objetivo desse trabalho é realizar uma revisão de literatura, abordando os principais fatores para uma reabilitação de sucesso com implantes dentários em área estética.

OBJETIVOS

1.1.1 Objetivo Geral

Demonstrar os principais fatores para obtenção do sucesso na instalação de implante imediato em área estética.

1.1.2 Objetivos Específicos

- Descrever os critérios mais importantes para a instalação de implante imediato.
- Analisar os principais critérios que possibilitam a colocação de implante imediato em área estética.
- Correlacionar estes critérios com a eficácia do implante nesta área.

2. METODOLOGIA

2.1 ESTRATÉGIA DE BUSCA

Os artigos incluídos nesta revisão sistemática, foram determinados a partir de buscas realizadas nas bases de dados PubMed, Bireme e Scielo, com os seguintes descritores: Implantology, Aesthetics. As consultas foram realizadas entre os meses de setembro e outubro de 2019.

Nesta busca, um total de 505 artigos foram encontrados, na base de dados Bireme, foram encontrados 118 artigos, PubMed 381 artigos e Scielo 6 artigos. Deste total, através da leitura dos títulos e resumos dos mesmos, foram pré selecionados 18 artigos, dos quais, após a leitura na completa, apenas 12 foram incluídos neste estudo.

2.1.1 Seleção dos estudos

Os estudos foram pré-selecionados com base em títulos e resumos dos mesmos.

Após esta análise inicial, os artigos de interesse foram acessados na íntegra e selecionados mais criteriosamente, de maneira que se enquadrariam nos critérios de inclusão.

2.1.2 Critérios de inclusão

1. Artigos datados dos últimos 15 anos
2. Estudos que tratavam da influência do biótipo gengival na reabilitação com implantes dentários, para uma estética favorável.
3. Estudos que falavam sobre fatores de sucesso em implantes imediatos.

2.1.3 Critérios de exclusão

1. Estudos com mais de 15 anos;
2. Estudos que não tratavam da influência do biótipo gengival para resultados favoráveis em tratamentos com implante dentário, para uma estética favorável.
3. Estudos que não falavam sobre fatores de sucesso em implantes imediatos.

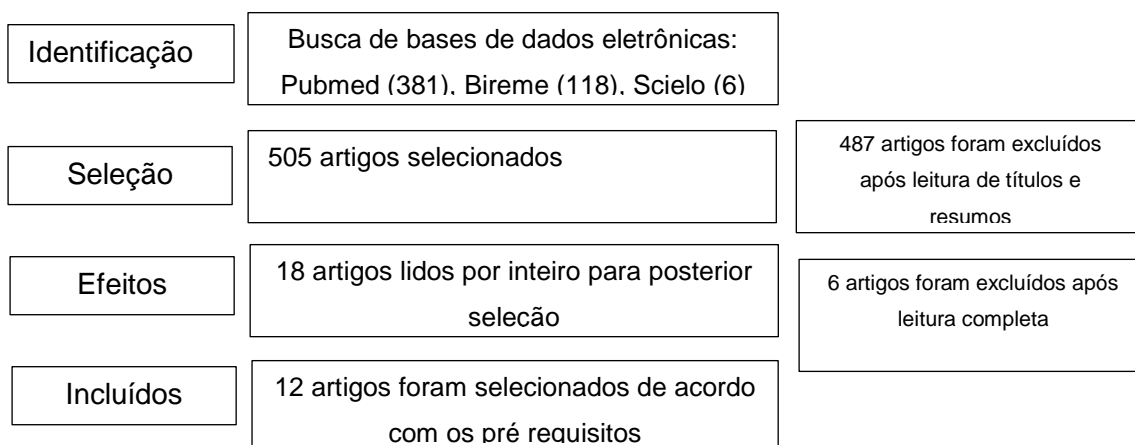


Figura 1. PRISMA diagrama de fluxo de estudos obtidos através de busca e processo de seleção.

3. REFERENCIAL TEÓRICO

3.1. IMPLANTODONTIA NA REABILITAÇÃO ORAL

A perda de elementos dentários pode ocorrer por várias razões, como traumatismo (acidente de moto, soco, queda da escada), cáries, alterações periodontais, entre outros, causando danos estéticos e alterações funcionais fisiológicas em seu portador, principalmente mastigação, fonação e distúrbios articulares (DTM), cuja gravidade dependerá da quantidade e localização dos elementos ausentes (HADDAD et al., 2008).

Com o grande avanço tecnológico da odontologia e o surgimento de implantes osseointegrados, existe a possibilidade de produzir suportes para reabilitação protética em zonas desdentadas, o que trouxe a oportunidade de otimizar o desempenho estético-funcional de pacientes que tinham como alternativas restauradoras parciais, próteses parciais removíveis ou próteses totais. Pesquisas clínicas sobre diversos sistemas de implantes publicados na literatura demonstram que as taxas de sucesso dos implantes aumentam proporcionalmente ao desenvolvimento de novos componentes e técnicas cirúrgicas-restauradoras, o que justifica o aumento de sua aplicação na reabilitação oral (TEIXEIRA, 2010).

Os implantes orais devem atender a alguns pré-requisitos essenciais para suportar a demanda das funções, que compreende a biocompatibilidade, integração

ótima aos tecidos, e transmissão das forças funcionais ao osso dentro dos limites fisiológicos (HADDAD et al., 2008).

O resultado estético satisfatório com o uso de implantes ósseo integrados na reabilitação bucal, deve primar pela naturalidade. (HIGGINBOTOM et al., 2004).

É importante salientar que a instalação de implantes é limitada pela anatomia do paciente, que pode sofrer alterações, como exemplo a reabsorção óssea alveolar pelos anos de ausência dentária. Fator esse que tem como consequência a insuficiência óssea básica para a instalação dos implantes. O que pode ser um problema quando existe a necessidade de o posicionamento dos implantes ser próximo a estruturas anatômicas delicadas como o seio maxilar e o nervo mandibular (HADDAD et al., 2008).

Conseqüentemente, para a reabilitação bucal com implantes ósseo integrados, frequentemente faz-se necessário o uso de procedimentos para criar volume ósseo. À vista disso, os enxertos ósseos provenientes de áreas doadoras representam uma possibilidade favorável (FAVERANI et al., 2014).

O principal objetivo da reabilitação com implantes, é o de preservar a integridade das estruturas nobres intrabucais, além de recuperar a estética e a funcionalidade do sistema estomatognático, levando em consideração a satisfação do paciente tratado (CARVALHO et al., 2006).

O sucesso do tratamento depende de fatores imprescindíveis como cuidado na seleção do paciente, adequados diagnóstico, planejamento e execução. A maioria das causas de insucesso, estão ligadas a uma técnica ou procedimento clínico inadequadamente indicado para aquela situação (TEIXEIRA, 2010).

3.2. ANALISE ESTÉTICA E FUNCIONAL

A possibilidade de realizarmos implantes imediatos, sem retalhos e seguidos da temporização imediata, oferece-nos a oportunidade ideal para a manutenção do contorno tecidual e reduz, de forma significativa, o tempo de tratamento. Assim, em nossos planejamentos implantodônticos, não podemos considerar na abordagem de alvéolos frescos apenas a fixação de um implante com sua imediata provisionalização. Devemos considerar também, para um melhor resultado estético de uma restauração implantossuportada em longo prazo, uma série de fatores como os descritos por

Garcia et al, (2014) e corroborados por Slagter et al, (2014) bem como por Linkevicius et al, (2009).

Dentre eles, podemos citar: o correto posicionamento tridimensional do implante, a seleção do diâmetro/desenho do implante, a integridade da estrutura do alvéolo, a condição periodontal dos dentes adjacentes, a cirurgia sem retalho com provisionalização imediata e, principalmente, a qualidade do tecido mole que circunda estas estruturas:

Dessa forma, frente a todos esses posicionamentos, definiremos, baseados na literatura mais contemporânea, e o protocolo terapêutico para casos em que há perda parcial da tábua óssea vestibular, assim como nos casos em que há comprometimento da qualidade da mucosa alveolar.

É importante ressaltar que o espaço biológico tridimensional criado com esta abordagem cirúrgica/ protética visa minimizar os comprometimentos estéticos e funcionais que ocorrerão, invariavelmente, pela perda do elemento dental. Portanto, é imprescindível que façamos as compensações cirúrgicas através do uso de biomateriais (no preenchimento do gap) e enxertos de tecido conjuntivo (para melhorarmos o colar fibroso) concomitantemente a este procedimento, criando um correto e favorável perfil de emergência.

3.3. DESIGN E POSICIONAMENTO DO IMPLANTE EM AREA ESTÉTICO

O implante mais indicado para área estética é da conexão Cone Morse, em formato de cone. O componente se encaixa com o implante por meio de um sistema de cones. Idealmente seguidos de provisórios para manutenção de arquitetura alveolar (CARDOSO;2012).

Este tipo de conexão de Cone Morse é apropriado para fins estéticos, pois ele contém uma angulação que veda o implante, sendo uma evolução do hexágono interno, dificultando a formação do biofilme e permitindo a instalação do implante de forma mais profunda no tecido ósseo, promovendo ótimos resultados estéticos, já que proporciona melhora no perfil de emergência da prótese (Tarnow; Magner; Fletcher;1992).

O posicionamento tridimensional em 3D do implante sobre a parede palatina, e o contorno ideal dos tecidos moles, transferência personalizada para replicar contorno crítico e subcrítico, com boa estabilidade e estética são fatores primordiais para o sucesso (MANFRO; JÚNIOR; LOUREIRO, 2007).

O correto posicionamento tridimensional do implante, a seleção do diâmetro, menos diâmetro e desenho do implante, a integridade da estrutura do alvéolo, a condição periodontal dos dentes adjacentes, a cirurgia sem retalho com provisionalização imediata são fatores que contribuem ao sucesso estético e funcional. (TARNOW; MAGNER; FLETCHER; 1992).

A provisionalização imediata, em que o provisório é adaptado diretamente no implante recém-instalado, é uma ótima alternativa para temporização e, principalmente, a qualidade do tecido mole que circunda estas estruturas. (TARNOW; MAGNER; FLETCHER; 1992).

3.4. CUIDADOS RELACIONADOS A TECIDO DURO E TECIDO MOLE

O biótipo gengival, gengiva espessa ou gengiva fina, afeta a dimensão do tecido periodontal. A forma dos dentes naturais, também influencia nessa relação entre tecidos duros e moles; quanto mais quadrada à forma dos dentes, mais fácil de obter boa estética. Dentes de forma triangular representam um fator de risco, especialmente em virtude da necessidade de regeneração ser maior nessas situações e a posição do implante ter que ser mais precisa. (MATTOS et al., 2016).

A manutenção da estrutura periodontal e osso de suporte são um dos grandes desafios encontrados na reabilitação oral. Técnicas para a reabilitação imediata de dentes perdidos têm sido utilizadas na tentativa de obter maior previsibilidade e preservação nos tratamentos com implantes ósseo integráveis. As técnicas minimamente invasivas para exodontia e continuidade da integridade do tecido periodontal, com a inserção imediata de implantes, seguida de provisionalização imediata, têm se mostrado como uma excelente alternativa na preservação da arquitetura óssea gengival (MATTOS et al., 2016).

Manipulação de tecido para aumentar a espessura do tecido peri-implantar para alcançar regularidade cromática da porção gengival adjacente aos dentes,

estabilização cervical para manter os níveis gengivais e longevidade dos resultados da reabilitação.

A perda de dentes em áreas estéticas, representa uma situação de grande insatisfação ao paciente e um grande desafio ao profissional. Os prejuízos as estruturas de suporte dentário geram casos de grande desafio estético, situações como a perda de papila, recessões gengivais e perdas ósseas são exemplos disso. (KAN; RUNGCHARASSAENG; LOZADA, 2005). Portanto a exodontia deve levar em consideração a máxima preservação do alvéolo e das estruturas periodontais (HIRAMATSU, 2014).

A preocupação com a preservação do osso alveolar no momento da extração trouxe técnicas cirúrgicas inovadoras voltadas para procedimentos minimamente traumáticos. Entre elas, destacamos a técnica de extração vertical, que utiliza dispositivos que possibilitam a remoção do dente com movimentos de tração em detrimento dos movimentos de lateralidade, minimizando os traumas no osso alveolar (NASCIMENTO, 2017).

Em decorrência da perda do elemento dental ocorrem diversas alterações verticais e horizontais de tecidos duros e moles, as quais serão determinantes na obtenção de um resultado estético satisfatório, podendo interferir no posicionamento tridimensional do implante (NASCIMENTO, 2017).

Casos em que planeja-se a implantação imediata, a exodontia deve ser atraumática, com preservação total de alvéolo e curetagem ampla para eliminação de material patológico (BECKER; BECKER, 1996). A colocação de implantes em alvéolos frescos tem muitas vantagens, como redução de trauma cirúrgico e do tempo de tratamento. Também já tem sido relatado, que a implantação imediata, pode impedir a reabsorção óssea, resultando em melhor remodelamento de alvéolo. Contudo para que estes resultados sejam favoráveis, a colocação do implante deve ser feita em aspecto palatino, podendo evitar assim, a recessão gengival nesta área (KAHNBERG, 2009).

Observa-se que em áreas estéticas os resultados têm sido melhores na técnica de implante imediato, logo após a extração dentária (ESPOSITO et al., 2010). Essa técnica tem sido uma opção bastante frequente, por apresentar altos índices de resultados satisfatórios, custos acessíveis e menos tempo de trabalho (AMARAL, 2009).

Com relação aos tecidos perimplantares, as papilas devem ser preservadas no momento da extração. Admite-se uma distância de 3 a 5 mm da crista óssea, para o condicionamento de tecidos moles em implantodontia (TARNOW; MAGNER; FLETCHER, 1992). A dinâmica de formação de papila, está ligada diretamente ao nível de crista óssea, na qual a regeneração ocorre quando a distância entre o ponto de contato e a crista está em até 5 mm, acima de 5 mm, o índice de regeneração é reduzido e imprevisível (CHOQUET et al., 2001).

A papila interdental é muito importante no sucesso da estética, em caso em que a papila estiver a menos de 5 mm do ponto de contato a crista óssea é: 100% de sucesso, mais ou 5 mm: 98%, Mais ou 6 mm: 56%, Mais ou 7mm: 27% de sucesso de dar haver formação satisfatória de papila (Tarnow; Magner; Fletcher, 1992).

A manutenção da qualidade dos tecidos moles nos casos em que necessite reconstrução óssea é desafiadora. A grande maioria dos enxertos ósseos, requer uma intensa manipulação de tecidos, o que gera a necessidade de enxertos ou manipulações gengivais (MANFRO; JÚNIOR; LOUREIRO, 2007).

A conquista de um resultado estético favorável, requer um planejamento cirúrgico bem executado, envolvendo a manipulação correta dos tecidos periimplantares. Várias alternativas de manejo de tecido mole, sugerem aumento ou gênese da gengiva ceratinizada ao redor dos implantes tanto para otimizar a estética, quanto para manter homeostasia marginal. O momento ideal do manejo dos tecidos é relativo e varia de acordo com a colocação do implante (SOARES et al., 2016).

4. DISCUSSÃO

O protocolo original de instalação de implantes sofreu transformações ao longo do tempo, devido a fatores como os avanços tecnológicos e inovações cirúrgicas. A reabsorção óssea existente em áreas desdentadas parcialmente ou totalmente, é um dos principais fatores que dificultam o planejamento de implantes; a partir disso, surgiu a preferência por técnicas menos traumáticas promovendo redução da morbidade e do tempo de tratamento (CHIAPASCO et al., 2006), e permitindo resultados promissores e previsíveis; uma destas mudanças de paradigma é a técnica de instalação de implantes imediatos (CHEN, WILSON; HÄMMERLE, 2004). Esta técnica promove vários benefícios, tais como: menor tempo de tratamento, menor número de

procedimentos cirúrgicos, preservação óssea e dos tecidos moles, melhor aceitação do paciente e custo reduzido (CHEN, WILSON; HÄMMERLE, 2004).

Contudo, existem inúmeros desafios cirúrgicos neste procedimento como as discordâncias entre o tamanho dos implantes e locais de extração, osso pouco vascularizado no local de instalação do implante, dificuldade de controlar a posição tridimensional do implante e a estabilidade primária (CHEN; WILSON; HÄMMERLE, 2004).

No entanto, existem técnicas de preservação do rebordo que minimizam este processo de reabsorção (VIÑA-ALMUNIA et al., 2013). Casado (2005) demonstrou que o uso da barreira biológica, em alvéolos frescos com enxerto de matriz orgânica de osso bovino, provocou a elevação da seletividade celular e maior grau de neoformação e maturação óssea. Há contraindicações para a implementação da técnica: a presença de doença periodontal, infecção periodontal ou periapical aguda/subaguda e uma anatomia desfavorável (BLOCK; KENT; 1991; ROSENQUIST; GREENTHE, 1996; TOLMAN; KELLER, 1991).

Não há unanimidade na literatura, mas alguns autores sugerem que não deve existir mais do que 4 mm de distância da margem gengival livre à crista óssea vestibular (YONG, 2012). A distância superior a 4 mm ou 5mm (Tarnow; Magner; Fletcher, 1992), acarretaria na possibilidade de migração apical do tecido mole e, conseqüentemente, aparecimento do metal no resultado restaurador final (YONG, 2012).

A técnica da exodontia minimamente traumática permite a preservação da parede óssea vestibular, propiciando a cicatrização e manutenção da arquitetura do tecido mole (YONG, 2012). Quando não são utilizadas técnicas de preservação do alvéolo, a cicatrização resulta na reabsorção da altura do osso alveolar vertical (em média 1 – 2 mm) e da largura do osso alveolar horizontal (em média 4 – 5 mm). A maior parte desta perda óssea ocorre durante o primeiro ano após a extração, e dois terços desta acontece dentro dos primeiros 3 meses (AL-SABBAGH; KUTKUT; 2015).

Portanto, a preservação do osso alveolar imediatamente após a exodontia é fundamental no que se refere aos resultados funcionais e estéticos do tratamento protético subsequente (SCHROPP et al., 2003). A preservação do alvéolo de extração mantém a arquitetura do osso alveolar, previne o colapso de tecidos moles, e minimiza a futura necessidade de procedimentos de aumento ósseo (AL-SABBAGH; KUTKUT; 2015).

Sendo assim, buscando seguir as descobertas científicas no que se refere a implantodontia e o desejo dos pacientes, os implantes imediatos surgiram como tratamentos eficazes e seguros. Porém, o profissional deve sempre identificar corretamente aqueles pacientes que se encaixam nas indicações do tratamento e estão aptos ao protocolo da técnica.

Avaliar a extração minimamente atraumática é essencial ao planejar a implantação imediata. A elevação do retalho pode causar reabsorção óssea alveolar na área exposta, enquanto uma técnica sem retalho reduz o desconforto do paciente, as alterações dimensionais da crista alveolar e melhora a qualidade dos tecidos moles nos locais pós-extração. A abordagem sem retalho reduz o trauma cirúrgico e preserva a integridade do suprimento vascular, uma vez que o perióstio é mantido. (LEVINE; Ganeles; Gonzaga; 2017)

Existem várias propostas de classificação das condutas pós-extração para ajudar o clínico a tomar a decisão, seja ou não a favor da colocação imediata do implante. As cinco chaves propostas para implante imediato podem ajudar o clínico a selecionar casos favoráveis e evitar complicações. (LEVINE; Ganeles; Gonzaga, 2017)

O osso vestibular é um dos pontos críticos para a implantação imediata. Um estudo sugere que a presença de 2 mm entre o implante e a tábua óssea vestibular é crucial para evitar a recessão do tecido mole. Segundo autores, a presença de 2/3 da tábua óssea vestibular favorece a estabilidade dos resultados, e os defeitos em “U” mostraram maior frequência e magnitude de recessão gengival vestibular quando comparados aos defeitos em “V”. (LEVINE; Ganeles; Gonzaga, 2017)

A importância do preenchimento do gap entre o implante e o osso alveolar com biomaterial foi bem elucidada. Os benefícios dos resultados através da modificação do processo de cicatrização alveolar apresentam-se pela presença do tecido duro adicional após o período de cicatrização óssea, prevenindo a recessão de tecido mole e melhorando o contato osso/implante. (LEVINE; Ganeles; Gonzaga, 2017)

Avaliando a influência do biótipo gengival para o sucesso no tratamento com implantes, nas áreas estéticas e avaliar a necessidade de enxerto de tecido mole em áreas de biótipo fino. Durante os tratamentos com implantes, sempre ocorrem perdas de tecido e no pós-operatório, e nos biótipos mais finos, sempre ocorrem maiores

perdas que aqueles biótipos mais espessos de tecido mole. Locais este onde recebem enxertos de tecido, assim sofrem perdas menores, e ainda, obtiverem uma recuperação tecidual maior após a colocação de implantes (LEVINE; Ganeles; Gonzaga, 2017)

Bath et al, (2015) mostrou em seu trabalho dados que mostram o quanto os tecidos se regeneram após os implantes, em biótipos de tecidos finos e densos. A recuperação, ocorre com maior sucesso nos pacientes que tinham uma espessura maior de tecido mole, enquanto em pacientes com biótipo fino de tecido, houve uma maior perda, e com isso, uma recuperação muito inferior . Essas perdas maiores em tecido de biótipo fino, acabam resultando também em uma redução de tecido ósseo, enquanto em biótipos mais espessos, essa perda também se torna menos considerável. Giannobile et al. (2017), conclui que os enxertos colaboram para menores casos de recessão. O mesmo se aplica nos casos de perdas ósseas a longo prazo.

Com os resultados de Vervaeke et al. (2012), foi possível avaliar dados fundamentais para demonstrar a grande influência do biótipo gengival. Uma maior espessura de tecido mole é importante para que os resultados de tratamentos com implantes, em todas as regiões, isso diminui os níveis de reabsorção óssea e a incidência de periimplantite, principalmente em áreas anteriores onde vai melhorar a estética tecidual.

Os estudos mostram que quanto maior o tipo de tecido mole, melhor será o prognóstico final do tratamento com a colocação de implantes na área estética, e aumento de tecidos. Os enxertos de tecidos mole, sempre serão uma alternativa ideal e satisfatória, independente da sua espessura.

5. CONCLUSÃO

Portanto, concluiu que os implantes imediatos em área estética apresentam alto índice de sucesso tanto na questão estética como na estabilidade ao longo do tempo pela manutenção dos tecidos moles e duros e se seguirmos estes passos iremos chegar em um final satisfatório tanto para o paciente quanto para o dentista.

Avaliação do risco estético, plano tomográfico: tomografia cone beam, exodontia minimamente invasiva- preservação da tabua óssea, posicionamento 3D do implante

sobre a parede palatina, implante de menor diâmetro, enxerto ósseo na tábua vestibular (garantir osso de 2-3mm), enxerto de tecido conjuntivo na vestibular (2mm espessura), manejo de contorno vestibular IMEDIATO (perfil de emergência), transferência personalizada para replicar contorno crítico e subcrítico, coroa parafusada (sempre que possível).

6. REFERÊNCIAS BIBLIOGRÁFICAS

ALMEIDA, Fernando. Estética máxima em implantodontia. **Inpn**. São Paulo, set. 2014. Seção matérias e artigos. Disponível em: <<http://www.inpn.com.br/Materia/DiscussaoMerito/51623>>. Acesso em: 02 set. 17

AMARAL, Livia Morelo. Conduas de planejamento em área estética na região anterior da maxila associada à carga imediata para implantes unitários imediatamente após extração: revisão de literatura.

BECKER, William; BECKER, Burton E. Flap designs for minimization of recession adjacent to maxillary anterior implant sites: a clinical study. **International Journal of Oral & Maxillofacial Implants**, v. 11, n. 1, 1996.

CARVALHO, Niara Branco et al. Planejamento em implantodontia: uma visão contemporânea. **Rev Cir Traumatol Buco-Maxilo-Fac**, v. 6, n. 4, p. 17-22, 2006.

DEN HARTOG, Laurens et al. Treatment outcome of immediate, early and conventional single-tooth implants in the aesthetic zone: a systematic review to survival, bone level, soft-tissue, aesthetics and patient satisfaction. **Journal of clinical periodontology**, v. 35, n. 12, p. 1073-1086, 2008.

DOS REIS, Andréa Candido et al. Prevenção estética com enxerto conjuntivo e biomaterial. **RGO**, v. 57, n. 2, p. 235-239, 2009.

ESPOSITO, Marco et al. Timing of implant placement after tooth extraction: immediate, immediate-delayed or delayed implants? A Cochrane systematic review. **European journal of oral implantology**, v. 3, n. 3, 2010.

FAVERANI, Leonardo Perez. et al. Técnicas cirúrgicas para a enxertia óssea dos maxilares-revisão da literatura. **Rev. Col. Bras. Cir**, v. 41, n. 1, p. 061-067, 2014. GEHRKE, S. A. Implantodontia-Fundamentos Clínicos e Cirúrgicos. 1a. **Bioface, Santa Maria**, 2005.

HADDAD, Marcela Filie et al. Conceitos básicos para a reabilitação oral por meio de implantes osseointegrados: parte I: influência do diâmetro e do comprimento. **Rev. Odontol. Araçatuba (Online)**, v. 29, n. 1, p. 30-37, 2008.

HIGGINBOTTOM, Frank et al. Manejo protético de implantes na zona estética. **Revista Internacional de Implantes Orais e Maxilofaciais** , v. 19, n. 7, 2004.

<https://www.dentalpress.com.br/portal/implante-imediato-em-area-estetica/>

https://www.researchgate.net/publication/320555627_Fatores_que_influenciam_no_sucesso_ou_falha_de_implantes_dentarios.

KAHNBERG, Karl-Erik. Immediate implant placement in fresh extraction sockets: a clinical report. **International Journal of Oral & Maxillofacial Implants**, v. 24, n. 2, 2009.

LEVINE RA, et al. Ganeles J., Gonzaga L., Kan JK, Randel H., Evans CD, Chen ST 10 Keys para Implantes Imediatos de Zona Estética com Sucesso. **Compend. Contin. Educ. Dente**. 2017; 38 : 248-260. [PubMed] [Google Acadêmico]

MAGNE, Pascal; BELSER, Urs. **Bonded porcelain restorations in the anterior dentition: a biomimetic approach**. Quintessence publishing company, 2002.

MANFRO, et al, Rafael; NASCIMENTO JÚNIOR, Walter Rosa; LOUREIRO, José Aristides. Estética em implantodontia, da reconstrução à prótese-apresentação de um caso clínico. **Rev. cir. traumatol. buco-maxilo-fac**, v. 8, n. 1, 2008.

MARCELO NUNES. Implantes imediatos em área estética - fatores de sucesso. Disponível em: <http://www.inpn.com.br/ProteseNews/Materia/Index/132485>. Acesso em 07 dez. 09.

MATTOS, Thiago Borges et al. Reabilitação imediata em área estética em alvéolo com grande comprometimento ósseo. **Full dent. sci**, v. 7, n. 26, p. 35-40, 2016.

MEZZOMO, Elio. **Rehabilitación oral contemporánea**. Amolca, 2010.

NASCIMENTO, R. Técnicas de exodontia e implantes em área estética. **Centro de estudos em odontologia**. São José dos Campos, 2017. Disponível em: <<http://www.ceoestudos.com.br/tecnicas-de-exodontia-e-implantes-na-area-estetica/>>. Acesso em: 18 out.17.

OLIVEIRA AC, et al, SOUZA JR, THOMÉ G, MELO ACM, SARTORI IAM. Implante imediato unitário em função imediata – relato de caso. **Revista da Faculdade de Odontologia**, v.13, n.1, p. 69-74. Curitiba – PR, 2008. Disponível em: <<http://www.jrenato.com.br/artigos/003.pdf>>. Acesso em 24 out. 2018.

SILVA, Da et al. Immediate implant placement in esthetic zone. **Dental Press Implantology**, v. 7, n. 2, 2013.

SOARES, P. et al. Manejo dos tecidos moles peri-implantares. In: **Associação Brasileira de Odontologia**. Porto Alegre, v.4, p.11-54, 2016.

SUNITHA V, Raja et al. Soft tissue preservation and crestal bone loss around single-tooth implants. **Journal of oral implantology**, v. 34, n. 4, p. 223-229, 2008.

TARNOW, Dennis P.; MAGNER, Anne W.; FLETCHER, Paul. The effect of the distance from the contact point to the crest of bone on the presence or absence of the interproximal dental papilla. **Journal of periodontology**, v. 63, n. 12, p. 995-996, 1992.

VENTURIM RTZ, JOLY JC, VENTURIM LR. Técnicas cirúrgicas de enxerto de tecido conjuntivo para o tratamento da recessão gengival. **Revista Gaúcha de Odontologia**, v.59, p.147-152. Porto Alegre – RS, 2011. Disponível em: <<http://revodonto.bvsalud.org/pdf/rgo/v59s1/a20v59s1.pdf>>. Acesso em 24 out. 2018.