



UNIVERSIDADE FRANCISCANA

CURSO DE MEDICINA

GABRIELLE LENZ DE ABREU

HEMANGIOMA CAVERNOSO DE COSTELA:

UM RELATO DE CASO

CAVERNOUS HEMANGIOMA OF THE RIB: CASE REPORT

Santa Maria, RS

2019

Gabrielle Lenz de Abreu

**HEMANGIOMA CAVERNOSO DE COSTELA: UM RELATO
DE CASO**

CAVERNOUS HEMANGIOMA OF THE RIB: CASE REPORT

Projeto de trabalho final de graduação (TFG) apresentado ao Curso de Medicina, na Área de Ciências da Saúde, da Universidade Franciscana - UFN, como requisito parcial para aprovação na disciplina TFG II.

Orientador: Profº. Leandro Almeida Streher

Santa Maria, RS
2019

SUMÁRIO

1 INTRODUÇÃO	5
2 REVISÃO DA LITERATURA	6
3 DESCRIÇÃO DO CASO	9
4 DISCUSSÃO	12
5 PRINCIPAIS ASPECTOS DO CASO	13
6 CONCLUSÃO	14
7 REFERÊNCIAS.....	14

RESUMO

O trabalho proposto apresenta um relato de caso sobre hemangioma cavernoso de costela com o objetivo de documentar e de servir como fonte de conhecimento sobre mais um caso raro da entidade tumoral -Hemangiomas cavernoso de costelas- , com vistas a colaborar com a literatura médica engajada nesse tipo de estudo. Uma mulher de 42 anos de idade, previamente hígida, realiza um exame e imagem devido a discreta assimetria clavicular direita. Evidencia-se no raio x uma lesão expansiva e então recebe encaminhamento para a especialidade de cirurgia torácica. Paciente posterga por dois anos a ida ao especialista, período em que não apresentava desconforto respiratório. Após esse período, passa a apresentar discreta dispneia e procura especialista. É solicitado exame de Tomografia Computadorizada (TC) e exames laboratoriais com posterior submissão à cirurgia para retirada da lesão. Realizou-se a ressecção completa do tumor e foi confirmado o diagnóstico pelo Departamento de Patologia de Hemangioma Cavernoso de Costela. Por serem considerados entidades raras, os hemangiomas nas costelas possuem poucos relatos na literatura médica, o que fundamenta a importância de documentar mais um relato de caso, a fim do assunto ser melhor conhecido e estudado.

Palavras-Chave: Relato de Caso; Hemangioma Carvernosos de Costela; Paciente.

ABSTRACT

The proposed work presents a case report on cavernous hemangioma of rib with the objective of documenting and serving as a source of knowledge about one more rare case of the tumor entity - cavernous hemangiomas of ribs -, in order to collaborate with the medical literature engaged in this kind of study. A 42-year-old woman, previously healthy, performs an imaging exam due to discrete right clavicular asymmetry. An x-ray shows an expansive lesion and then receives referral to the thoracic surgery specialty. Patient postponed for two years the visit to the specialist, when he did not present respiratory discomfort. After this period, she presents discreet dyspnea and she looks for a specialist. Computed tomography (CT) examination and laboratory exams are requested with subsequent submission to surgery for removal of the lesion. The tumor was completely resected and the diagnosis was confirmed by the Department of Pathology of Cavernous Hemangioma of Rib. Because they are considered rare entities, hemangiomas in the ribs have few reports in the medical literature, which grounds the importance of documenting another case report in order to be better known and studied.

Keywords: Case Report; Carvernosous Hemangioma of Rib; Patient.

1 INTRODUÇÃO

Os hemangiomas são tumores do grupo mesenquimal, os quais são formadores de vasos sanguíneos. Esses tumores são divididos em dois grupos principais: os hemangiomas e os linfangiomas. Os formadores de vasos sanguíneos correspondem ao primeiro nome citado e os formados por vasos linfáticos correspondem ao segundo nome. Para que haja a diferenciação entre esses dois tipos, deve ser realizada a análise histológica, na qual, caso haja presença de hemácias, será considerado um hemangiomas (AMORIM, 1964).

Os hemangiomas intra-ósseos constituem 1% dos tumores ósseos (Geurgiotis, 2010) e são derivados dos vasos sanguíneos (Xia, 2015). Entre os tumores ósseos primários é um dos poucos que possui uma incidência maior na população feminina, mulheres para homens 3:2. E, o local de maior incidência nos ossos, são as vértebras (30-50%) seguida do crânio (20%), tendo as demais localidades ósseas uma menor incidência, como, por exemplo, os ossos longos (Xia, 2015) e são considerados extremamente raros quando acometem as costelas (TEW; CONSTANTINE; LEW, 2011).

Nesse sentido, a raridade dessas lesões nas costelas e suas diversas formas de apresentação radiológicas podem ser sugestivas de um acometimento mais agressivo ou até uma tumoração maligna (Rigopoulou, 2012), e possuem um pico de incidência durante a 5ª década de vida, correspondendo a 25% dos casos (Katz, 2002). Em geral, esses tumores são lesões assintomáticas descobertas em decorrência de exames de imagem ocasionais, entretanto, em alguns casos podem surgir queixas de dor em decorrência da compressão ou tumefação tumoral (SHIMIZU, 2002).

O hemangiomas intra-ósseo apesar de ser considerado um tumor benigno raro (Geurgiotis, 2010), pode apresentar alta morbidade e mortalidade tanto em crianças como adultos (Donnelly; Adams; Bisset, 2000). Hemangiomas em osso chatos, como nesse relato de caso, na costela, devem ter uma adequada confirmação diagnóstica, pois tumores mais agressivos podem estar mascarados de hemangiomas (Katz, 2002). Dessa forma, o adequado diagnóstico e conduta na identificação tumoral passam a ter fundamental importância.

O caso estudado a seguir, refere-se a uma paciente feminina, 42 anos de idade, previamente hígida, com diagnóstico de Hemangioma Cavernoso de Costela confirmado após

a ressecção completa do segmento costal por meio da análise histológica da lesão pós procedimento cirúrgico.

Por serem considerados entidades raras, os hemangiomas nas costelas possuem poucos relatos na literatura médica (Okumura, 2000), dessa forma o objetivo do trabalho proposto é documentar um relato de caso da entidade tumoral - Hemangiomas nas costelas -, com vistas a colaborar com a literatura médica engajada nesse tipo de estudo, com a finalidade de servir como fonte de conhecimento sobre o assunto devido ao seu raro acometimento.

2 REVISÃO DA LITERATURA

Os hemangiomas de costelas são tumores vasculares benignos raros que representam 1% dos tumores ósseos. A tumoração citada pode acometer todos os arcos costais, sendo a maioria assintomática ou com sintomas leves. A grande importância em diagnosticar esse tipo tumoral é porque tumores mais agressivos e até mesmo malignos podem estar mascarados de hemangiomas. (HAROA; NAGASSHIMA, 2015).

Os hemangiomas ósseos geralmente são achados, incidentalmente, em exames de imagens, e costumam ser encontrados mais em mulheres de idade média. Entre as regiões ósseas mais acometidas está a metáfise e a diáfise óssea. Entretanto pode haver casos de comprometimento da epífise por meio do espaço articular. Geralmente são lesões assintomáticas, no entanto inchaço e dor podem estar presentes, principalmente se associada a uma fratura patológica. (PUIG; GARCIA, 2006) Em sua formação constitucional, os hemangiomas cavernosos são estruturas tumorais formados por vasos grandes dilatados e circunscritos por uma camada celular endotelial, a qual é rodeada por um tecido fibroso na camada estromal. (GOURGIOTIS; PIYIS, 2010)

Em 2015, um estudo de caso, juntamente com uma revisão literária voltada a uma série de casos relatados, foi realizada por Akira Haro (Departamento de Cirurgia Torácica do Hospital Nakastu, Japão e Departamento de Cirurgia Torácica do Centro Médico Municipal Kitakyushu, Japão) e por Akira Nagashima (Departamento de Cirurgia Torácica do Centro Médico Municipal Kitakyushu, Japão). O resultado das pesquisas encontrou 25 relatos de

hemangioma de costela publicados até aquele momento mais o relato de caso por eles estudado. (HAROA; NAGASSHIMA, 2015)

Os relatos de caso constataram 15 pacientes do sexo masculino e 11 pacientes do sexo feminino. A média de idade foi de $47,0 \pm 21,2$ anos (com uma variação de 11 a 79 anos). Pacientes de meia idade constituíram 38,5%. Entre os 26 relatos, 12 apresentaram um sintoma ou mais, correspondendo a um total de 42,6%. Não houve predominância dos hemangiomas entre costelas direita e esquerda, pois ocorreram na mesma frequência (13/26 casos cada). Os tumores surgiram em todas os arcos costais do 1º ao 12º. (HAROA; NAGASSHIMA, 2015)

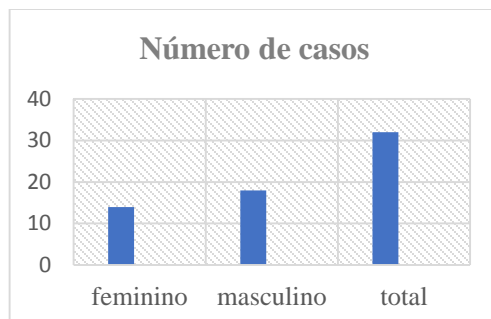
Além desses 26 casos constados pelo levantamento realizado por HAROA, 2015, mediante pesquisa no PubMed foram encontrados outros 5 relatos de caso até dezembro de 2018. A seguir, a tabela 1 documenta os relatos de caso encontrados sobre hemangioma de costela, juntamente com a idade, o gênero e sintomas que cada caso apresentou, bem como o ano, autor e a revista onde foi publicado.

Tabela 1:

Caso	Idade	Gênero	Sintomas	Ano	Autor	Revista
1	53	F	Desconforto epigástrico	1979	Feldoman	Skeletal Radiol.
2	11	F	Dor nas costas	1986	Ortega	J. Comput. Assit. Tomorg. 3
3	14	M	Dor na perna e lombalgia	1986	Ortega	J. Comput. Assit. Tomorg. 3
4	65	F	Dor nas costas	1986	Ortega	J. Comput. Assit. Tomorg. 3
5	56	F	Nenhum	1994	Kuo	Kaohsiung J. Med. Sci.
6	76	M	Nenhum	1998	Clements	Am. Surg.
7	61	M	Dor do peito contralateral	1995	Filosso	J. Cardiovasc. Surg.
8	59	F	Nenhum	2000	Okumura	Jpn. J. Clin. Oncol.

9	50	F	Desconforto no braço	2001	Yeow	J. Vasc. surg.
10	59	M	Nenhum	2002	Shimizu	Ann. Thorac. Surg.
11	45	M	Dor nas costas	2005	Roy	CMA Med. Icn.
12	74	M	Dor nas costas a esqueda	2007	Nakamura	Gen. Thorac. Cardiovasc. Xurg
13	28	F	Dor nas costas, dispneia e tosse	2007	Sirmali	Acta. Chir. Belg.
14	62	M	Nenhum	2008	Ceberut	Asian.Cardiovasc. Thorac. Ann.
15	54	F	Nenhum	2008	Cakir	Acta. Chir. Belg.
16	29	F	Nenhum	2010	Gourgiotis	Case Rep. Med
17	48	F	Nenhum	2011	Abrao	Ann. Thorac. Surg.
18	64	F	Nenhum	2011	Hashimoto	Ann. Thorac. Surg.
19	54	F	Nenhum	2011	Jia	Clin. Nucl. Med.
20	20	M	Nenhum	2011	Khimseng	Diag. Interv. Radiol.
21	26	F	Dor nas costas	2011	Sanjay	Indian J. Surg.
22	17	M	Nenhum	2012	Bouchikh	Pan Afr. Med. J.
23	16	M	Dor nas costas	2012	Burke	Ir. Med. J.
24	73	F	Nenhum	2013	Yamamoto	Kyobu Geka.
25	30	M	Tosse, dor no peito	2013	Memduh	Intern. Med.
26	79	F	Nenhum	2015	Haro	This case
27	86	F	Tosse, dor torácica	2005	Cardoso	Soc. Port. de medicina interna
28	18	F	Dor nas costas	2015	Deshmukh	Pol J Radiol.
29	63	M	Nenhum	2016	Park	Iran J Radiol.
30	47	M	Nenhum	2017	Zhu	Open Med
31	68	M	Nenhum	2017	Itabashi	Acta Radiologica Open
32	42	F	Assimetria clavicular, dor torácica e dispneia leve	2007	Abreu	Caso relatado nesse trabalho

Diante da revisão literária realizada por meio desse trabalho, juntamente com o caso estudado encontrou-se 32 casos de hemangioma de costela, 14 feminino e 18 masculino, sendo portando 43,7% do sexo feminino e 56% do sexo masculino.



Entre os pacientes relatados, a maioria, 53,1%, não apresentaram nenhum sintoma, sendo o hemangioma descoberto por um achado ocasional. Dentro de todos os casos 25% apresentaram como sintoma dor nas costas e o restante outros sintomas como tosse, dispneia e dor no peito (costela). Achados esses semelhantes ao dados encontrados em literaturas que apontam a maioria dos hemangiomas como assintomáticos e 46,6% como sintomáticos com um ou mais sintomas.

3 DESCRIÇÃO DO CASO

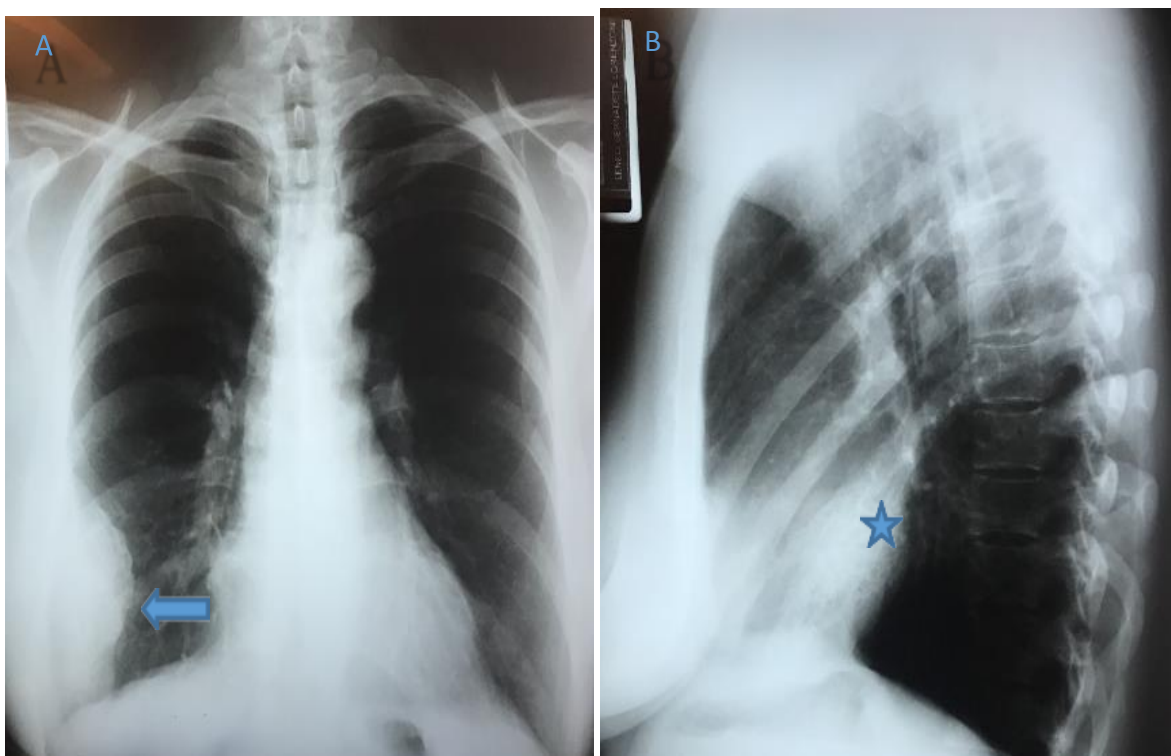
Paciente do sexo feminino, 42 anos de idade, previamente hígida, percebeu uma discreta assimetria na clavícula direita. Negou dores locais, restrição de movimentos, queixas respiratórias ou qualquer outro sintoma. Realizou por solicitação própria um exame de imagem. O exame de raio X evidenciou lesão expansiva na parede torácica direita (figura 1).

Levou o resultado a um médico clínico geral, o qual encaminhou a paciente a um médico com especialidade de cirurgia torácica. Passado dois anos do encaminhamento, procurou auxílio do médico especialista recomendado anteriormente, devido a queixas respiratórias, entre elas pequeno desconforto ventilatório dependente e dispneia leve.

A paciente referiu ao médico especialista que, há dois anos, havia realizado exame de imagem de tórax, o qual havia evidenciado discreta lesão em parede torácica direita e que atualmente havia aumentado consideravelmente de volume.

Ao exame físico, a paciente estava hígida, sem linfonodos palpáveis, ausência de dor e de massa palpável em região da lesão, ausência de crescimento anormal de pele e ausculta pulmonar sem achados específicos. Foi solicitado exame de tomografia computadorizada (TC) sem contraste de tórax e abdômen (figura 2), exames laboratoriais com resultado sem alterações e em seguida a paciente foi submetida à cirurgia para retirada da lesão. Realizada excisão completa da lesão (figura 3), a peça cirúrgica foi analisada posteriormente pelo departamento de patologia, o qual confirmou diagnóstico de hemangioma cavernoso de costela (figura 4). Após 5 dias da cirurgia, paciente evoluiu sem intercorrências e teve alta hospitalar.

Figura 1: Raio X inicial.



A: incidência póstero-anterior evidenciando lesão (seta) em parede torácica direita,
B: incidência perfil confirmando local da lesão (estrela).

Figura 2: TC sem contraste em corte axial demonstra lesão expansiva em topografia de arco costal direita, hiperdensa e com aspecto insuflativo (seta)

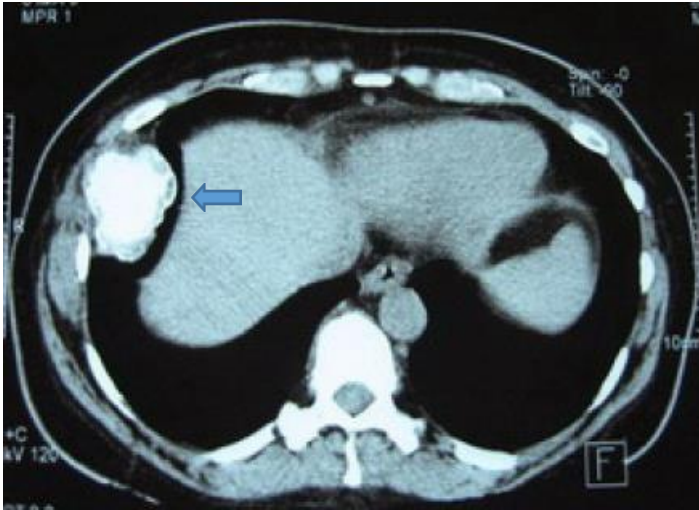
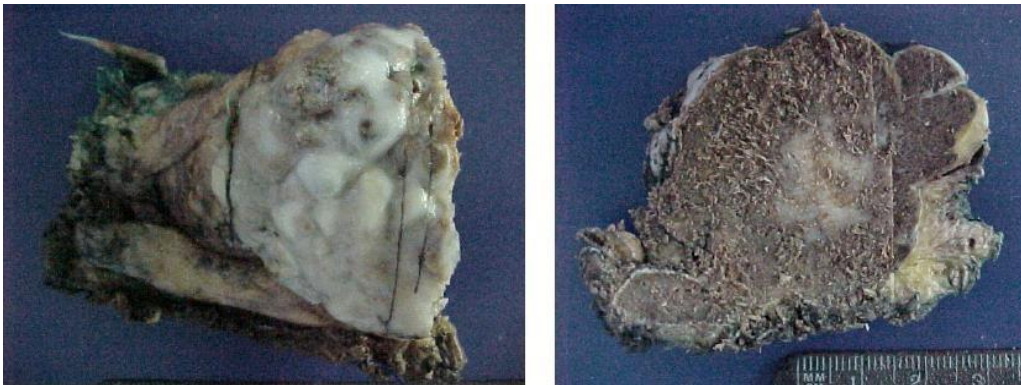
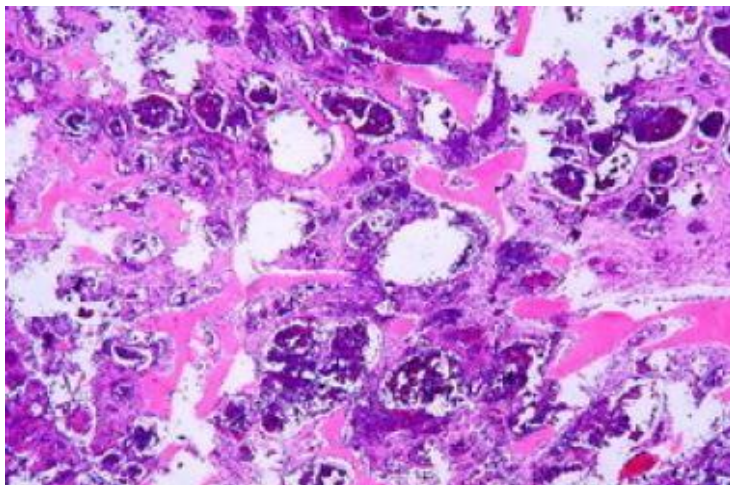


Figura 3: relatório de exame transoperatório por congelção.



A fresco, em recipiente identificado com o nome do paciente, peça cirúrgica constituída por dois arcos costais e tecidos moles e musculares adjacentes. O espécime pesa 199,0 g e mede 13,7 x 6,0 x 3,7 cm. Os arcos costais medem: 13,0 x 2,6 x 1,6 cm e 13,7 x 3,1 x 1,6 cm. Apresenta uma face cruenta, com tecido muscular e outra que revela extensa lesão tumoral pardo-acinzentada, brilhante, com superfície externa acentuadamente bocelada; que mede cerca de 12,0 x 6,0 x 3,5 cm. Aos cortes, se apresenta como lesão amarronzada e friável, envolvendo ambos os arcos costais. Na 1ª imagem observa-se uma visão superior da metade da lesão, já seccionada. Na 2ª imagem observa-se a superfície de corte.

Figura 4: análise microscópica.



Cortes histológicos por congelamento não puderam ser feitos, em função da natureza óssea da lesão. Após descalcificação, os cortes revelam proliferação cavernosa de vasos sanguíneo permeando os espaços intertrabeculares.

4 DISCUSSÃO

Dentro da classificação histológica existem quatro tipos de hemangiomas: o cavernoso, o capilar, o venoso, e o tipo misto. O tipo cavernoso é o mais comum correspondendo, em média, a 50% dos hemangiomas, os capilares representam em torno de 10% e os do tipo venoso e misto são consideradas entidades raras (Park; Park, 2016). Em sua formação constitucional, os hemangiomas cavernosos são estruturas tumorais formados por vasos grandes dilatados e circunscritos por uma camada celular endotelial, a qual é rodeada por um tecido fibroso na camada estromal. (GOURGIOTIS; PIYIS, 2010).

O hemangiomas intra-ósseo apesar de ser considerado um tumor benigno raro (Geurgiotis, 2010), pode apresentar alta morbidade e mortalidade tanto em crianças como adultos (Donnelly; Adams; Bisset, 2000). Os hemangiomas em osso chatos, como nesse relato de caso, na costela, devem ter uma adequada confirmação diagnóstica, pois tumores mais agressivos podem estar mascarados de hemangiomas (Katz, 2002), como por exemplo tumores malignos metastáticos e primários, Sarcoma de Ewing, condrossarcoma, sarcoma osteogênico, mieloma, displasia fibrosa, osteocondroma e cisto ósseo.

Em relação aos métodos diagnósticos, a fim de mensurar o tamanho do tumor e a extensão da destruição cortical pode ser solicitada uma tomografia computadorizada de tórax ou uma ressonância magnética. (Ceberut, 2008) Entretanto, o diagnóstico definitivo pode ser confirmado apenas por exame histopatológico. (Ogose, 2000)

Quanto a necessidade de biópsia pré-operatória segue controversa a indicação. (Hashimoto, 2011) Alguns artigos sugerem que a biópsia de agulha pré-operatória deve ser evitada pelo risco de sangramento ou sementeira de um possível tumor maligno (Ulku, 2010), entretanto alguns estudiosos consideram a biópsia uma técnica segura para obter o diagnóstico definitivo. (Nakamura, 2007) Comumente os hemangiomas de costela possuem características expansivas e bem circunscritas, com um córtex ósseo fino e intacto. (Ceberut, 2008)

O tratamento considerado padrão para o hemangiomas de costela é a excisão completa com margens cirúrgicas amplas (Ulku, 2010), conduta essa que foi aplicada a esse caso. Entre outras opções de manejo para hemangiomas sintomáticos podemos utilizar a radioterapia, embolização transarterial e a injeção de álcool. (Ogose, 2000)

5 PRINCIPAIS ASPECTOS DO CASO

Por conta da raridade do caso, visto que os hemangiomas de costela são tumorações que representam apenas 1% dos tumores ósseos, o trabalho proposto como relato de caso representa uma importante fonte de ensino e pesquisa dentro da medicina.

Diante dos demais relatos de hemangioma de costela relatados até o momento, a singularidade desse caso pode-se destacar pelo tamanho do tumor, o qual triplicou de tamanho em dois anos, mediante comparação com radiografia anterior, chegando a medir 13,7 x 6,0 x 3,7 cm, sendo o terceiro maior tumor em volume relatado nas literaturas analisadas. Além disso, foi o único relato que descreveu a assimetria de clavícula como um sinal anatômico decorrente da tumoração.

6 CONCLUSÃO

Esse trabalho, descreveu o relato de um hemangioma cavernoso de costela em uma paciente feminina de 42 anos, previamente hígida, a qual decidiu realizar um exame de imagem após perceber uma leve assimetria clavicular direita. Nesse exame havia uma discreta lesão em parede torácica direita. Ausente de queixas, postergou por dois anos a ida a um médico especialista. Passado esses dois anos consultou com o médico cirurgião torácico devido a queixas respiratórias, realizou novos exames de imagem do tórax que evidenciaram aumento da lesão em parede torácica. Realizou-se a ressecção completa do segmento costal com fins diagnóstico e terapêutico, e a peça cirúrgica foi analisada pelo Departamento de Patologia que confirmou diagnóstico de Hemangioma Cavernoso de Costela.

Além disso, desenvolveu-se uma revisão da literatura envolvendo 32 casos, sendo 43,7% dos casos do sexo feminino e 56% do sexo masculino. Salientou-se a grande importância em diagnosticar esse tipo tumoral, já que tumores mais agressivos e até mesmo malignos podem estar mascarados de hemangiomas.

Dessa forma, o adequado diagnóstico e conduta na identificação tumoral passam a ter fundamental importância. Por serem considerados entidades raras, os hemangiomas nas costelas possuem poucos relatos na literatura médica, o que fundamenta a importância de documentar mais um relato de caso, juntamente com uma revisão da literatura, a fim do assunto ser melhor conhecido e estudado no meio médico.

REFERÊNCIAS

- ABRÃO, FC, et al. Hemangioma of the rib. **Ann Thorac Surg**; 91:595–596. 2011.
- OGOSE, A, et al. Solitary osseous hemangioma outside the spinal and craniofacial bones [J]. **Arch Orthop Trauma Surg**, 120(5-6): 262-266, 2000.
- CEBERUT, K, et al. Cavernous hemangioma of the rib: a case report [J]. **Asian Cardiovasc Thorac Ann**,16(3): e25-27. 2008.

HASHIMOTO, N. et al. Capillary hemangioma in a rib presenting as large pleural effusion, **Ann. Thorac. Surg.** 91, e59–e61. 201.

ULKU, R. et al. Resection of intercostal hemangioma with involved chest wall and ribs: in an 11-year-old girl, **Tex. Heart Inst. J.** 37, 486–489. 2010.

NAKAMURA, H., et al. Cavernous hemangioma of the rib diagnosed preoperatively by percutaneous needle biopsy, **Gen. Thorac. Cardiovasc. Surg.** 55, 134–137. 2007.

CARDOSO, A. R.; GONÇALVES, C., PEREIRA, E. Hemangioma de um arco costal: um diagnóstico raro. **Revista da sociedade portuguesa de medicina interna.**v. 12, n. 4, p. 235, out-dez, 2005.

TEW, K.; CONSTANTINE, S.; LEW, W. Y. Chee. Intraosseous hemangioma of the rib mimicking an aggressive chest wall tumor. **Diagn. Interv. Radiol.**,v. 17, p. 118-121, 2011.

GOURGIOTIS, S. Case Report Cavernous Hemangioma of the Rib: A Rare Diagnosis; **Hindawi Publishing Corporation, Case Reports in Medicine**,v. 10, n. 254098, p. 1155, 2010.

DESHMUKH, H. et al. Hemangioma of rib: A different perspective. **Pol J Radiol**, v. 80, 172-175; 2015.

XIA, Z. et. al. Successful treatment of solitary intraosseous haemangioma of the femoral neck. **Singapore Med J**, v. 56(4), p. 65-70, 2015.

MATSUMOTO, Y. et. al. Intraosseous hemangioma arising in the clavicle, **Department of Surgery and Science, Skeletal Radiol**, v. 43, p. 89-93, 2014.

RIGOPOULOU, S. A. Intraosseous hemangioma of the appendicular skeleton: imaging features of 15 cases, and a review of the literature. **Skeletal Radiol**, v. 41, p 1525-1536, 2012.

KATZ, D; DAMRON, T. Hemangioma, **Dalam**, n.499, ago., 2002. Disponível em: <www.emedicine.com/orthoped/topic499.htm>. Acesso em 12 jul. 2018.

SHIMIZU, K. et. al. Cavernous hemangioma of the rib. **Ann Thorac Surg**, v. 74, p. 932-934; 2002.

OKUMURA, T. et.al. Hemangioma of the rib: a case report. **Japanese Journal of Clinical Oncology**, v. 30, p. 354-357; 2000.

PARK, J. Y. et. al. Cavernous Hemangioma of the Rib: A Case Report. **Iran J Radiol.**, v. 13(3), n. 31677, 2016.

HUVOS, A. G. Bone Tumors: Diagnosis, Treatment and Prognosis. **Philadelphia:W.B. Saunders Co.**, 1991.

CHING, B.C. et. al. The many faces of intraosseous haemangioma: a diagnostic headache. **Singapore Med J**, v. 50, n. 195-198, 2009.

DONNELLY, L.; ADAMS, D. M.; BISSET, G. S. Vascular Malformations and Hemangiomas. A Practical Approach in a Multidisciplinary Clinic. **American Roentgen Ray Society**, n. 174, p. 597-608, 2000.

HARO, A.; NAGASHIMA, A. A rare case report of rib hemangioma mimicking a malignant bone tumor or metastatic tumor. **International Journal of Surgery Case Reports**, n. 16, p. 141-145, 2015.

JOSEP, P. et. al. Intraosseous haemangioma of the ilium. **PediatrRadiol**, n. 36, p. 54-56, 2006.

CUSHING, Harvey. The life of Sir William Osler. **Oxford University Press**, 1926.

NAKAMURA, H. et al. Cavernous hemangioma of the rib diagnosed preoperatively by percutaneous needle biopsy. **General Thoracic and Cardiovascular Surgery**, v. 55, p. 134-137, 2007.

ORTEGA, C.; CULQUICHICÓN, C.; CORREA, R. **Cureus**, v. 9, n.10.7759, 2017.

JANICEK, M. Clinical case reporting in evidence-based medicine. **Oxford: Butterworth-Heinemann**, 1999.

GREEN, B. N.; JOHNSON, C. D. How to write a case report for publication **Journal of chiropractic medicine**, n. 2, v. 5, 2006.

YOSHIDA, W. B. A redação científica. **J Vasc Bras**, n.5, p. 245-251, 2006.

AMORIM, M. F. Patologia dos Tumores, **Fundo Editorial Prociex**, São Paulo, Brasil, p. 191-192, 1964.

ZHU, Y. et. al. Hemangioma of the Rib: A Rare Case Report and Literature Review, **Open Med (Wars)**. 12: 257–260. 2017.