



Carolina Vieira da Silva

TRABALHO FINAL DE GRADUAÇÃO

**DETECÇÃO DE ADENOCARCINOMA EM PÓLIPO DE RETO: UM RELATO DE
CASO**

DETECTION OF ADENOCARCINOMA IN RECTAL POLYPUM: A CASE REPORT

Santa Maria, RS

2021

Carolina Vieira da Silva

**DETECÇÃO DE ADENOCARCINOMA EM PÓLIPO DE RETO: UM RELATO DE
CASO**

DETECTION OF ADENOCARCINOMA IN RECTAL POLYPUM: A CASE REPORT

Trabalho Final de Graduação (TFG) apresentado ao curso de Medicina, Área de Ciências da Saúde, da Universidade Franciscana- UFN, como requisito para aprovação na disciplina de Trabalho Final de Graduação II- TFG.

Orientador (a): Prof. Dra. Tiane Camargo

Santa Maria, RS

2021

SUMÁRIO

1. INTRODUÇÃO	7
1.1 JUSTIFICATIVA	8
1.2 OBJETIVOS	8
1.2.1 OBJETIVO GERAL	8
1.2.2 OBJETIVO ESPECÍFICO	8
2. DESCRIÇÃO DO CASO.....	9
3. DISCUSSÃO COM REVISÃO DE LITERATURA	12
4. CONCLUSÃO.....	18
5. REFERÊNCIAS.....	19

RESUMO

DETECÇÃO DE ADENOCARCINOMA EM PÓLIPO DE RETO: UM RELATO DE CASO

AUTORA: Carolina Vieira da Silva

ORIENTADORA: Dra. Tiane Camargo

Patologias coloproctológicas exigem do paciente atenção aos sinais que o corpo emite. Alteração no padrão intestinal, sangramentos, distensão abdominal, alteração das fezes, prurido anal entre outros, são sinais de alerta de que é necessário investigar a causa possível desses sintomas. A detecção precoce da etiologia é de suma importância, visto que aumenta a chance de sucesso no tratamento da doença. Para tanto, é necessário que o médico tenha conhecimento acerca das possíveis patologias que cursam com tais sintomas, podendo, assim, realizar o correto e completo exame clínico, indicar exames complementares corretamente, se necessários, conduzindo para um diagnóstico correto e tratamento eficaz. A partir desse cenário, pretende-se relatar o caso de uma paciente com queixa de doença hemorroidária que acarretou diagnóstico de adenocarcinoma retal.

Palavras-chave: Câncer colorretal. Colorectal cancer. Adenocarcinoma. Pólipo adenomatoso. Rastreamento. Colonoscopia. Classificação de Paris. Classificação de Haggitt. Estadiamento TNM.

ABSTRACT

DETECTION OF ADENOCARCINOMA IN RECTAL POLYPUM: A CASE REPORT

AUTHOR: Carolina Vieira da Silva

ADVISOR: Tiane Camargo

Patients infants coloproctological pathologies pay attention to the signals that the body emits. Changes in bowel pattern, bleeding, abdominal distension, changes in stools, anal itching, among others, are warning signs that it is necessary to investigate the possible cause os these symptoms. Early detection of the etiology is of paramount importance, as it increases the chance of sucess in trating the disease. Therefore, it is necessary for the physician to have knowledge about the possible pathologies that cause such sympotoms, thus being able to carry out the correct and complete clinical examination, correctly recommending complementary exams, if necessary, leading to a correct diagnosis and effective tratment. From this scenario, we intend to report the case of a patient complaining of hemorrhoidal disease that led to a diagnosis of rectal adenocarcinoma.

Keywords: Colorectal cancer. Colorectal cancer. Adenocarcinoma. Adenomatous polyp. Tracking. Colonoscopy. Classification of Paris. Haggit´s classification. TNM staging.

LISTA DE SIGLAS

CCR	Câncer colorretal
INCA	Instituto Nacional do Câncer
IMC	Índice de massa corporal
RNM	Ressonância Nuclear Magnética
TNM	Classificação de Tumores Malignos
USPSTF	United States Preventive Services Taskforce

1 INTRODUÇÃO

O corpo humano caracteriza-se como uma complexa máquina que está totalmente interligada e emite alertas quando não está trabalhando da maneira adequada. Desde os primórdios da humanidade é assim e para sempre será. Entretanto, com a evolução, associada a mudança de hábitos da população, algumas patologias tornaram-se de maior conhecimento e com melhor manejo, graças ao advento das tecnologias que hoje existem. O sedentarismo, a, por vezes, má alimentação, a posição “sentada” usada por muito tempo por grande parcela da população contribui, e muito, para a crescente de patologias coloproctológicas, como é o caso da doença hemorroidária (INCA, 2019).

Ademais, todas essas mudanças contribuem para a mudança no padrão de acometimento das doenças. Anteriormente, algumas acometiam pessoas em idades mais avançadas, cuja intervenção mudaria pouco o curso da doença. Hodiernamente, quando as patologias são descobertas em fase inicial, quase que independentemente da idade do paciente, há grande chance de realizar alguma intervenção a fim de modificar o curso da doença e ofertar melhor qualidade de vida à pessoa. Os adenocarcinomas apresentam-se nesse grupo. Quando descobertos em estágio inicial, há grande chance de resolução. Para isso, torna-se relevante ponderar acerca da importância dos exames periódicos, assim como a realização dos exames de rastreio de acordo com cada faixa etária (INCA, 2019).

Para tanto, o objetivo do rastreio e diagnóstico precoce de doenças colorretais é reduzir o risco de morte, sendo que quando realizada intervenção precoce, há chance de diminuir a evolução da doença. Se houver risco para desenvolvimento de pólipos/câncer, a triagem torna-se de extrema importância (ASCRS, 2018)

Torna-se relevante analisar que, a fim da prática da correta Medicina, é imprescindível que o médico generalista saiba avaliar queixas de casos coloproctológicos e proceder a melhor conduta, ou seja, deve realizar um exame clínico adequado e posteriormente, se necessário, encaminhar ao serviço especializado, em que o médico especialista em coloproctologia fará o manejo específico do caso. Sempre lembrando a importância e necessidade de realizar colonoscopia após os 45 anos de idade na população em geral (USPSTF, 2021).

É necessário ressaltar a prevalência atual, sendo o 2º tipo de câncer mais comum em mulheres e o 3º em homens (INCA, 2019).

1.1 JUSTIFICATIVA

Tendo em vista o aumento da expectativa de vida da população em geral, torna-se de extrema importância que seja discutido sobre a relevância da detecção precoce de patologias. Para tanto, destaca-se a importância dos exames de rastreamento de acordo com cada faixa etária, e por isso, optou-se por discutir um caso que poderia ter seu curso inicial modificado, não evoluindo para doença mais agressiva e de prognóstico indefinido. Os dados para este relato de caso foram coletados do prontuário de uma paciente de um consultório particular de médica especialista em coloproctologia em uma cidade no interior do estado do Rio Grande do Sul.

A revisão de literatura para o estudo do caso foi realizada em base de dados, como portal Scielo, portal CAPES, Pub-Med. Foram utilizados alguns critérios de inclusão, como artigos que envolvam indivíduos adultos, artigos escritos em inglês e português, publicados nos últimos 12 anos. Ademais, também foram realizadas consultas ao UpToDate em sua versão atual, em livros, como o The ASCRS Textbook of Colon and Rectal Surgery.

1.2 OBJETIVOS

1.2.1 Objetivo geral

Discutir a importância da prevenção, do rastreamento e acompanhamento de lesões colorretais.

1.2.2 Objetivo específico

Relatar um caso de paciente com lesões polipoides em cólon com evolução para adenoma em cólon ascendente e adenocarcinoma retal.

2 DESCRIÇÃO DO CASO

MJSD, sexo feminino, 64 anos, do lar, natural e procedente de Santa Maria. Procurou atendimento médico em dezembro de 2020 queixando de desconforto anal há 01 mês, relatando sensação de abaulamento anal após as evacuações com redução espontânea após algumas horas. Negou dor e sangramento e negou episódios prévios. Na consulta havia aumento da quantidade de gases sem causar distensão abdominal. Relata evacuações diárias, com fezes amolecidas. Relatou câncer de mama em 2003, com realização de quadrantectomia, quimio e radioterapias, além de estar atualmente com Hipertensão Arterial Sistêmica (HAS). Em uso de Efexor (Venlafaxina). Passou por procedimento de colecistectomia aos 16 anos com incisão mediana. Teve 03 gestações, com partos vaginais. Nega tabagismo e etilismo. No histórico familiar da paciente há irmã com câncer de Pâncreas. Hábitos alimentares relatados com boa ingesta de fibras e pobre ingesta hídrica; faz caminhadas como atividade física. Nega relação anal. Nega perda ponderal. Havia realizado exame de colonoscopia em setembro de 2014 com descrição de óstios diverticulares no sigmoide.

Ao exame físico: abdômen sem particularidades; inspeção estática, dinâmica e toque retal sem particularidades. À anoscopia visualizou-se presença de mamilos hemorroidários posteriores direito e lateral esquerdo, sendo este de maior volume.

A partir da história e exame físico fez-se diagnóstico de doença hemorroidária grau II sendo realizada orientações higienodietéticas e prescrito tratamento clínico medicamentoso. Além disso, solicitou-se uma colonoscopia.

No retorno, a paciente referia melhora dos sintomas após tratamento e no momento apresentou-se assintomática. Na colonoscopia solicitada que foi realizada em fevereiro de 2021 foi visualizado pólipó medindo 4 mm em cólon ascendente, que foi polipectomizado durante o procedimento. No cólon sigmoide havia presença de divertículos. Na parede posterior do reto foi visto lesão séssil que foi ressecada após elevação da submucosa com solução salina.

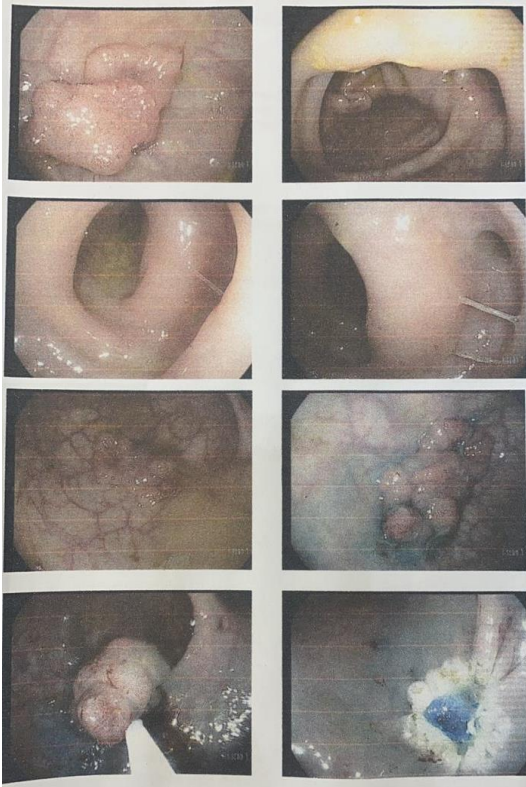


Imagem 1: lesão séssil em reto

Imagem 2: ceco

Imagem 3: cólon sigmoide

Imagem 4: cólon sigmoide

Imagem 5: lesão de reto

Imagem 6: lesão de reto

Imagem 7: ressecção

Imagem 8: ferida pós-ressecção

O laudo anátomo-patológico apresentou as seguintes descrições:

Material: Cólon ascendente + reto.
 Dados Clínicos : 1) Pólipo de cólon ascendente. 2) Lesão polipoide de reto.
 Diag. Clínico : A esclarecer.

Macroscopia

Em formol, em frascos separados, identificados com o nome do paciente e referidos como:

- 1) Ascendente: fragmento polipoide de tecido pardacento e elástico, medindo 0,5 x 0,4 x 0,2 cm, com base cruenta. B1
 - 2) Reto: dois fragmentos polipoides de tecido pardacento e elástico, o maior medindo 2,7 x 2,2 x 1,0 cm, com base cruenta. B2-4.
- MTI-4B-ROS

Conclusão

Ascendente, espécime de polipectomia (1 x 40601200 + avaliação de base de inserção - 1 x 40601226) + reto, espécime de polipectomia (1 x 40601200 + avaliação de base de inserção - 1 x 40601226).

Cólon ascendente:

- ADENOMA TUBULAR COM DISPLASIA DE BAIXO GRAU.
- BASE DE INSERÇÃO SEM EPITÉLIO DISPLÁSICO.

Reto:

- ADENOCARCINOMA MODERADAMENTE DIFERENCIADO, ORIGINADO EM ADENOMA TÚBULO-VILOSO COM DISPLASIA DE ALTO GRAU.
- EXTENSÃO LATERAL DE 12,0 mm E PROFUNDIDADE DE INVASÃO DE 3,9 mm, COM EXTENSÃO À CAMADA SUBMUCOSA.
- INVASÃO ANGIOLINFÁTICA NÃO DETECTADA.
- INVASÃO PERINEURAL NÃO DETECTADA.
- INFILTRADO INFLAMATÓRIO CRÔNICO PERITUMORAL MODERADO.
- BASE DE INSERÇÃO LIVRE NOS CORTES EXAMINADOS (a neoplasia dista 1,7 mm da margem de ressecção do pólipo).
- ESTADIAMENTO PATOLÓGICO: pT1.

Após essa consulta, a hipótese diagnóstica é Adenocarcinoma de reto (pT1).

Foi solicitada Ressonância Nuclear Magnética (RNM) e repassadas orientações à paciente. À RNM de abdome, realizada em 06 de março de 2021, não foram visualizados achados pertinentes ao caso.

3. DISCUSSÃO

Trata-se de um caso clínico de uma paciente que procurou consulta por desconforto anal há 01 mês e que após os exames complementares foi diagnosticado um adenocarcinoma de reto. O câncer colorretal (CCR) apresenta fatores de risco genético, fatores relacionados à alimentação, atividade física, nutrição, sendo preconizado que manter o IMC entre 18,5 e 24,9 diminui a chance de desenvolver esse tipo de câncer. Além disso, o consumo de carnes processadas e a alta ingestão de carne vermelha são vistas como fatores promotores de carcinogênese nas células intestinais. Ao passo que o consumo de laticínios é associado a diminuição do risco de CCR. É necessário ainda ponderar que a atividade física é vista como um fator protetor ao desenvolvimento dessa patologia. Existe maior relação entre o estilo de vida com o câncer de cólon proximal do que com o distal (KRUGER ET AL, 2020).

Segundo a Sociedade Brasileira de Coloproctologia (SBCP, 2019), os sintomas não são específicos de doença colorretal que direcionam o paciente a procurar o especialista, entretanto, na consulta, é descoberto que os sintomas podem não decorrer da queixa principal, e sim de alguma patologia de um órgão menos visível. Por exemplo, sangramentos podem sugerir lesões hemorroidárias assim como pode decorrer de uma hemorragia digestiva baixa. Entretanto, sempre que houver dor abdominal, alteração no hábito intestinal, perda de peso não intencional, hematoquezia/melena, deve haver investigação mais profunda dessa apresentação a fim de diagnosticar ou descartar CCR.

O CCR geralmente tem sua origem em lesões poliposas, que se projetam à luz intestinal, normalmente de caráter hereditário e aumentam as chances de desenvolvimento de CCR. Para tornar-se um adenoma esse processo dura em média 10 a 15 anos, desde o crescimento do pólipó até que comece a sinalizar algum sintoma (SCANDIUZZI, 2019). Como visto no caso, há descrição de pólipó de 4 mm em cólon ascendente que, ao anatomopatológico, é descrito como adenoma tubular com displasia de baixo grau.

A idade é tida como um dos principais fatores para o desenvolvimento de CCR, sendo que em indivíduos entre 45 e 55 anos a taxa é de 25 por 100 mil por ano e a partir dos 70 anos essa taxa aumenta em 12 vezes (SCANDIUZZI, 2019). A paciente em questão está na faixa etária em que a incidência da doença é maior.

É infrequente que consiga ser feita detecção precoce de CCR, visto que quando aparecem sinais e sintomas, na maioria das vezes a doença já se encontra em estágio mais avançado. Neste sentido torna-se válido ressaltar a importância do rastreamento, já que decorre

cerca de 10 anos entre o aparecimento das lesões e o CCR. Mediante isso, o rastreio de doenças colônicas com melhor custo-benefício deve ser por meio de pesquisa de sangue oculto nas fezes, colonoscopia ou sigmoidoscopia e há recomendação de que comece aos 45 anos- conforme orientações do USPSTF (United States Preventive Services Taskforce) - se não houver nenhuma indicação para que comece antes dessa idade (considerada população de baixo risco). São indicações de risco moderado que antecipariam o início do rastreio: histórico familiar de CCR em um ou mais parentes de primeiro grau, história pessoal de pólipos maior que um centímetro ou múltiplos pólipos de qualquer tamanho, indivíduos com antecedente pessoal de CCR tratados com intenção curativa, recorrência de sintomas. Como indicações de alto risco: história familiar de CCR hereditário na forma de polipose adenomatosa familiar (PAF) ou CCR hereditário não polipose (HNPCC), ou com diagnóstico de doença inflamatória intestinal na forma de pancolite ou colite esquerda. O rastreio, quando bem indicado, reduz a mortalidade específica por CCR (FERREIRA, 2017).

Para Ferreira et al (2017) a colonoscopia é o método preferível de rastreio para diminuir a incidência e mortalidade de CCR. É ressaltada a importância de um serviço com boa qualidade, assim como a correta orientação quanto ao preparo intestinal, que, por vezes, impede que o exame seja realizado da melhor forma. O preparo inadequado foi reconhecido em quase ¼ dos pacientes que realizaram o procedimento.

Kruger et al (2020) em estudo realizado em instituição terciária na África, onde 70% dos pacientes tinham >50 anos e a maioria era da cor parda, foi usado como indicação mais comum para realização de colonoscopia o sintoma de sangramento retal. Dos 992 pacientes analisados, 172 apresentaram pólipos colorretais, sendo que 119 tinham adenomas confirmados e que 82% destes tinham idade >50 anos. A maioria dos pólipos encontrados era séssil, como no caso que está sendo relatado e o tipo de adenoma mais encontrado foi o tubular com displasia de baixo grau, o que difere do nosso caso, onde já havia presença de carcinoma in situ.

Conforme dados estimados pelo Instituto Nacional do Câncer (INCA) no ano de 2020, o número de novos casos seria mais de 40 mil, disposto em torno de metade para cada sexo, feminino e masculino. Ainda, o número de mortes coletado em 2019 pelo Atlas de Mortalidade por Câncer, apontou mais de 20 mil mortes, sendo metade para cada sexo.

Ao exame de colonoscopia, os achados mais comuns são pólipos, divertículos e tumores. Os pólipos surgem na superfície da mucosa intestinal e são formados por células que perdem o controle sobre sua capacidade de duplicação fazendo com que a proliferação aconteça de forma

mais rápida que o normal. São considerados em estágio intermediário entre as células saudáveis e as cancerígenas, ou seja, um tumor benigno, que não causa metástase nem invasão em órgãos adjacentes. Podem ser removidos durante o procedimento de colonoscopia e encaminhados para biópsia, como foi a conduta neste caso ao ser encontrado pólipó em cólon ascendente e lesão séssil em reto na parede posterior.

Os pólipos adenomatosos são classificados macroscopicamente como:

- Séssil: base e topo da lesão apresentam o mesmo diâmetro, sendo que quando se espalham lateralmente podem ter aparência granular, que é uma característica mais benigna. Em contrapartida, quanto mais lisa for a mucosa e, ainda, se houver distorção da microvasculatura, deve-se suspeitar de malignidade;
- Pediculado: sua base é estreita e há uma haste da mucosa entre o pólipó e a parede;
- Plana: a altura é menor que a metade do diâmetro da lesão, fator que pode dificultar a detecção na colonoscopia;
- Deprimido: a espessura total da mucosa é geralmente menor do que a da mucosa adjacente. A tendência é que abriguem displasias de alto grau


A classificação de Paris de lesões neoplásicas superficiais do trato gastrointestinal classifica em adenomas polipoides e não polipoides (Tabela 1).

Tabela 1- Classificação de Paris de lesões neoplásicas superficiais do trato gastrointestinal

Tipo 0-I	Lesão polipoide protuberante ou pediculada
Tipo 0-II: Tipo 0-IIa	Lesões não polipoides que podem ser: ligeiramente elevadas (IIa), planas (IIb) ou levemente deprimidas (IIc).
Tipo 0-IIb	
Tipo 0-IIc	
Tipo 0-III	Lesão escavada

Type 0-I 

Type 0-IIa 

Type 0-IIb 

Type 0-IIc 


Type 0-III 

Figura 1- Classificação de Paris

Fonte: MACRAE, Finlay A. **Overview of colon polyps**. Feb 18,2021.

Histologicamente, os adenomas são classificados em:

- Tubular: mais comuns, caracterizados por uma rede de epitélio adenomatoso ramificado com predominância de no mínimo 75%;
- Viloso: caracterizados por glândulas longas que se estendem da superfície ao centro do pólip;
- Tubuloviloso: possui entre 25 e 75% de características vilosas.

Todos os adenomas apresentam certo grau de displasia. A displasia de alto grau apresenta-se como uma etapa intermediária entre a displasia de baixo grau (caso em questão) e a progressão para câncer, não estando associada a metástases.

Ainda, é possível, por meio da classificação de Haggitt, avaliar os fatores prognósticos com base no grau de invasão neoplásica.

Tabela 2- Classificação de Haggitt

Nível 0	Carcinoma não invasivo
Nível 1	Invasão da cabeça do pólip
Nível 2	Invasão do colo do pólip
Nível 3	Invasão do pedículo do pólip
Nível 4	Invasão da base do pólip

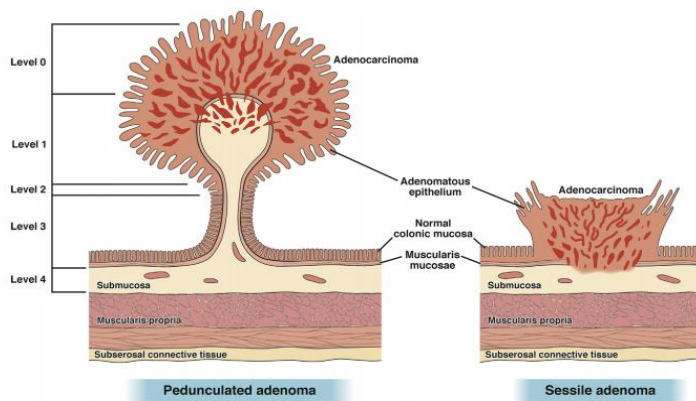


Figura 2- Classificação de Haggitt

Fonte: SHAUKAT, Aasma et al. **Endoscopic Recognition and Managment strategies for malignant colorectal polyps: recommendations of the USTFPF on colorectal cancer.** Nov 04, 2020

Como maneira de estadiamento do CCR, há o sistema TNM que avalia o tamanho da tumoração, comprometimento linfonodal e a ocorrência de metástases à distância.

Tumor primário (T)

Categoria T Critérios T

- TX O tumor primário não pode ser avaliado.
- T0 Sem evidência de tumor primário.

Lsso	Carcinoma in situ, carcinoma intramucoso (envolvimento da lâmina própria sem extensão através da muscular da mucosa).
T1	O tumor invade a submucosa (através da mucosa muscular, mas não para a muscular própria).
T2	O tumor invade a muscular própria.
T3	O tumor invade através da muscular própria para os tecidos pericólicas.
T4	O tumor invade o peritônio visceral ou invade ou adere ao órgão ou estrutura adjacente.
T4a	O tumor invade através do peritônio visceral.
T4b	O tumor invade ou adere a órgãos ou estruturas adjacentes.

Linfonodos regionais (N)

Categoria N Critérios N

NX	Linfonodos regionais não podem ser avaliados
N0	Sem metástase de linfonodo regional
N1	Um a três linfonodos regionais são positivos (tumor em linfonodos $\geq 0,2\text{mm}$), ou qualquer número de depósitos tumorais estão presentes e todos os linfonodos identificáveis são negativos
N1a	Um linfonodo regional é positivo
N1b	Dois ou três linfonodos regionais são positivos
N1c	Nenhum linfonodo regional é positivo, mas há depósitos tumorais em subserosa, mesentério, tecidos pericólicos não peritonealizados ou perirretais/mesorretais
N2	Quatro ou mais nós regionais são positivos
N2a	Quatro a seis linfonodos regionais são positivos
N2b	Sete ou mais linfonodos regionais são positivos

Metástase à distância (M)

Categoria M Critérios M

M0	Nenhuma metástase distante por imagem; nenhuma evidência de tumor em locais ou órgãos distantes
M1	Metástase para um ou mais locais ou órgãos distantes ou metástase peritoneal é identificada

M1a	A metástase para um local ou órgão é identificada sem metástase peritoneal
M1b	A metástase para dois ou mais locais ou órgãos é identificada sem metástase peritoneal
M1c	A metástase para a superfície peritoneal é identificada sozinha ou com outro local ou metástases de órgão

Grupos de estágio prognóstico

Quando T é	E N é	E M é	Então o grupo de fase é
Lsso	N0	M0	0
T1, T2	N0	M0	I
T3	N0	M0	IIA
T4a	N0	M0	IIB
T4b	N0	M0	IIC
T1-T2	N1/N1c	M0	IIIA
T1	N2a	M0	IIIA
T3-T4a	N1/N1c	M0	IIIB
T2-T3	N2a	M0	IIIB
T1-T2	N2b	M0	IIIB
T4a	N2a	M0	IIIC
T3-T4a	N2b	M0	IIIC
T4b	N1-N2	M0	IIIC
Qualquer T	Qualquer N	M1a	IVA
Qualquer T	Qualquer N	M1b	IVB
Qualquer T	Qualquer N	M1c	IVC

4 CONCLUSÃO

Ressalta-se a relevância de iniciar o rastreamento aos 45 anos do CCR (conforme preconizado pelo USPSTF) se não houver fatores de risco que antecipariam esse rastreamento. A partir desse relato, foi possível demonstrar o quão importante é o rastreamento de tumores colônicos. O diagnóstico de lesões precursoras e tumores precoces impacta diretamente na sobrevida acarretando desfechos mais favoráveis.

5 REFERÊNCIAS

AC CAMARGO CENTER – **Achados comuns de colonoscopia** – Brasil – 2020. Disponível em: <https://www.accamargo.org.br/sobre-o-cancer/noticias/achados-comuns-de-colonosopia>

. Acesso em 15 abril 2021

FERREIRA, Alexandre O. et al. **Adenoma Detection Rate: I Will Show You Mine if You Show Me Yours**. GE Port J Gastroenterol, Lisboa. Abr. 2017. Disponível em

<[http://www.scielo.mec.pt/scielo.php?script=sci_arttext&pid=S2341-](http://www.scielo.mec.pt/scielo.php?script=sci_arttext&pid=S2341-45452017000200004&lng=pt&nrm=iso)

45452017000200004&lng=pt&nrm=iso>. Acesso 07 maio 2021.

<http://dx.doi.org/10.1159/000450901>

INSTITUTO NACIONAL DE CÂNCER (INCA)/ MINISTÉRIO DA SAÚDE – **Câncer de intestino** – 2019

KRUGER, J et al. **Prevalence and characteristics of incidental colorectal polyps in patients undergoing colonoscopy at a South African tertiary institution**. South African

Medical Journal, Nov 27, 2020. Disponível em:

<<http://www.samj.org.za/index.php/samj/article/view/13148>>. Acesso 30 jun 2021.

doi:10.7196/SAMJ.2020.v110i12.14582.

MACRAE, Finlay A. **Overview of colon polyps**. Feb 18,2021. Disponível em:

[https://www.uptodate.com/contents/overview-of-colon-](https://www.uptodate.com/contents/overview-of-colon-polyps?source=bookmarks_widget#references)

[polyps?source=bookmarks_widget#references](https://www.uptodate.com/contents/overview-of-colon-polyps?source=bookmarks_widget#references) Acesso em 01 jul 2021

MACRAE, Finlay A et al. **Clinical presentation, diagnosis, and staging of colorectal**

cancer. Jun 16, 2021. Disponível em [https://www.uptodate.com/contents/clinical-](https://www.uptodate.com/contents/clinical-presentation-diagnosis-and-staging-of-colorectal-cancer?source=bookmarks_widget)

[presentation-diagnosis-and-staging-of-colorectal-cancer?source=bookmarks_widget](https://www.uptodate.com/contents/clinical-presentation-diagnosis-and-staging-of-colorectal-cancer?source=bookmarks_widget) Acesso

08 jul 2021

MINISTÉRIO DA SAÚDE DO BRASIL - **Cartilha de Prevenção do Câncer Colorretal- Câncer de Intestino** – Brasília – Editora MS/C GDI/SAA – 2013

MINISTÉRIO DA SAÚDE DO BRASIL - **Protocolos clínicos e diretrizes terapêuticas em Oncologia/Ministério da Saúde, Secretaria de Atenção à Saúde** – Brasília – Editora

Ministério da Saúde - 2014. Disponível em:

http://bvsmms.saude.gov.br/bvs/publicacoes/protocolos_clinicos_diretrizes_terapeuticas_oncologia.pdf Acesso 19 jun 2021

SCANDIUZZI, Maria C. P.; CAMARGO, Erika B.; ELIAS, Flavia T. S.. **CÂNCER COLORRETAL NO BRASIL: PERSPECTIVAS PARA DETECÇÃO PRECOCE**. 2019.

Disponível em: <https://cdn.publisher.gn1.link/rbm.org.br/pdf/v56a02.pdf> Acesso 15 maio 2021

SOCIEDADE BRASILEIRA DE COLOPROCTOLOGIA (SBCP) - **Campanha alerta para prevenção do câncer de intestino** – 2019. Disponível em: <https://sbc.org.br/campanha-de-prevencao-do-cancer-colorretal/campanha-alerta-para-prevencao-do-cancer-de-intestino/>

Acesso 15 maio 21

STEELE, Scott R.; HULL, Tracy L. et al. **THE ASCRS TEXTBOOK OF COLON AND RECTAL SURGERY**. 3ª edição. New York. Editora Springer, 2018.

UNITED STATES PREVENTIVE SERVICES TASKFORCE (USPSTF) – **Colorrectal câncer screening: full recommendation start** – 2021 – Estados Unidos. Disponível em: <https://www.uspreventiveservicestaskforce.org/uspstf/recommendation/colorectal-cancer-screening#fullrecommendationstart> Acesso 30 jun 2021