



**Carla Fabiane de Souza Flôres Macedo**

**TRABALHO FINAL DE GRADUAÇÃO I**

**INCIDÊNCIAS RADIOLÓGICAS ESPECIAIS EM EXAMES  
MUSCULOESQUELÉTICOS**

Santa Maria, RS

2021

**Carla Fabiane de Souza Flôres Macedo**

**INCIDÊNCIAS RADIOLÓGICAS ESPECIAIS EM EXAMES  
MUSCULOESQUELÉTICOS**

Trabalho Final de Graduação I  
apresentado ao Curso de Radiologia da  
Universidade Franciscana de Santa Maria  
como requisito parcial para avaliação na  
disciplina de TFG I.

Orientador: Prof. Valnir de Paula

Santa Maria, RS

2021

## LISTA DE FIGURAS

Figura 1 – Luxação do ombro incidência Hill-Sachs.....	10
Figura 2 – Incidência AP do ombro na rotação interna de um paciente com histórico de luxação mostrando um defeito de Hill-Sachs (seta) .....	10

## SUMÁRIO

<b>1</b>	<b>INTRODUÇÃO</b> .....	<b>4</b>
<b>1.1</b>	<b>Justificativa</b> .....	<b>5</b>
<b>1.2</b>	<b>Objetivo</b> .....	<b>5</b>
1.2.1	Objetivo geral.....	5
1.2.2	Objetivos específicos .....	5
<b>2</b>	<b>INTRODUÇÃO TEÓRICA</b> .....	<b>6</b>
<b>2.1</b>	<b>Protocolos radiográficos para pacientes com instabilidade do ombro</b> .....	<b>8</b>
2.1.1	Lesão de Hill-Sachs .....	9
2.1.2	Lesão de Bankart.....	10
2.1.3	Subluxação .....	11
2.1.4	Cisto do Gânglio Glenóide .....	11
2.1.5	Deformidade glenóide.....	12
2.1.6	Rasgo do manguito rotador.....	12
<b>3</b>	<b>METODOLOGIA</b> .....	<b>13</b>
<b>4</b>	<b>CRONOGRAMA</b> .....	<b>14</b>
	<b>REFERÊNCIAS</b> .....	<b>15</b>

## 1 INTRODUÇÃO

A radiografia é o exame de imagem inicial, realizado em pacientes com alguma suspeita de fratura, luxação, calcificações articulares ou outras anormalidades.

Incidência radiográfica é o termo de posicionamento que descreve a direção ou o caminho do feixe de raios x quando esse passa através do paciente, projetando a anatomia no receptor de imagem. Embora o termo posição seja empregado no âmbito médico, o termo incidência é considerado o mais preciso para descrever como o procedimento é realizado.

O exame radiológico inicial para qualquer condição deve incluir as radiografias de rotina, que geralmente consistem em duas projeções ou incidências ortogonais, de maneira que o médico possa obter as três dimensões para visualização. Após uma avaliação simples da imagem radiográfica da região em estudo, várias modalidades adicionais de imagem, como tomografia computadorizada, ressonância magnética ou ultrassom podem fornecer uma avaliação mais completa da anatomia de interesse.

As radiografias ocasionalmente oferecem informações sobre a fonte dos sintomas do paciente e são complementares aos estudos de imagem transversais subsequentes. Uma grande variedade de incidências e técnicas radiográficas evoluiu e o conhecimento sobre as vantagens e desvantagens de cada incidência pode ser útil no desenvolvimento de protocolos para otimizar a imagem de pacientes com diferentes apresentações clínicas.

Além das incidências de rotina, há algumas incidências especiais, que são incluídas em cada exame ou procedimento. Essas incidências são definidas como as projeções obtidas para melhor demonstração de partes anatômicas específicas ou determinadas patologias ou ainda como as incidências que podem ser necessárias em pacientes sem capacidade total de colaboração. (BONTRAGER; LAMPIGNANO, 2019).

Incidências radiológicas especiais são oriundas de fontes mais dispersas do que as de rotina, que estão bem estabelecidas na literatura. Com a evolução das especialidades médicas, muitas incidências especiais são propostas em artigos científicos ou livros médicos, de forma o acesso à sua técnica de obtenção nem sempre é facilmente disponível.

## **1.1 Justificativa**

As incidências radiológicas utilizadas rotineiramente, por serem executadas com frequência e com os respectivos protocolos de execução descritos na literatura correspondente, são de conhecimento geral dos tecnólogos em radiologia. Entretanto, para situações clínicas específicas, os médicos podem solicitar incidências radiológicas que nem sempre estão descritas na literatura usual, cuja técnica de execução pode estar descrita em artigos de revistas médicas. Dessa forma, o presente trabalho justifica-se pela possibilidade de reunir a descrição das técnicas das principais incidências ditas especiais.

## **1.2 Objetivo**

### 1.2.1 Objetivo geral

Descrever as técnicas das principais incidências radiológicas especiais dos membros superiores, associando-as às suas indicações clínicas.

### 1.2.2 Objetivos específicos

- Descrever as técnicas de execução das incidências especiais dos membros superiores;
- Associar as incidências descritas com as patologias a serem investigadas;
- Utilizar o artigo produzido como fonte descritora das técnicas.

## 2 INTRODUÇÃO TEÓRICA

A radiografia convencional foi o primeiro método de diagnóstico por imagem e teve início no ano de 1895, com a descoberta dos raios X, Wilhelm Conrad Roentgen, na Alemanha. Roentgen obteve a primeira radiografiada mão da sua esposa. Este experimento teve uma duração de 15 minutos de exposição, resultando em grande exposição à radiação. Foi como o mundo descobriu a radiografia e, desde então, só tivemos evolução no ramo radiográfico.

Já no Brasil, o procedimento aconteceu pela primeira vez em fevereiro de 1896, realizado por um médico na Bahia. Hoje, na radiografia convencional, temos um exame radiológico de boa qualidade, além de fatores de exposição adequados e de enquadramento e posicionamento padronizando cada região anatômica de interesse para alcançarmos o objetivo do bom diagnóstico. Para que um determinado exame radiológico tenha boa qualidade diagnóstica, é necessário que além do ajuste correto dos fatores de exposição à radiação, o posicionamento da estrutura anatômica e o respectivo alinhamento do feixe de radiação sejam padronizados. Neste trabalho, relataremos como fazer um bom enquadramento e um alinhamento entre o raio central e a região anatômica a ser radiografada nas incidências radiológicas especiais. Se o raio central não estiver bem centralizado, podemos ter um desvio da região de interesse. A radiografia é sempre realizada com base nas queixas dos pacientes e no local da lesão, para chegarmos a uma patologia que poderá estar associada ao diagnóstico.

Ao longo dos anos, tanto os profissionais como os médicos sentiram uma grande dificuldade no processo de decisão subjacente à requisição de incidências para melhor esclarecimento e diagnóstico de patologias traumáticas.

Para facilitar a comunicação entre a equipe médica e os radiologistas ou técnicos em radiologia, que são os responsáveis pela confecção dos exames, desde cedo, padronizamos as incidências utilizadas, numerando cada uma delas e divulgando esquemas de como as radiografias devem ser realizadas. Dessa forma, facilita-se o preenchimento de formulários de solicitação dos exames e, na sala de radiologia, o técnico tem como se orientar no correto posicionamento do paciente. Com uma equipe treinada e responsável, partimos para o exame.

Estes fatores obrigam, assim, a utilização de incidências radiológicas mais específicas e dirigidas.

A radiologia convencional permite, através de incidências específicas, a acuidade e o valor de diagnóstico, que é imperativo quando falamos de estruturas anatômicas complexas e de difícil interpretação. Por esse motivo é que a técnica radiológica deve ser bem conhecida, devendo haver também um perfeito conhecimento quer da anatomia radiológica quer da patologia articular e semiótica radiológica e suas articulações. (SILVA, 2016).

Este trabalho tem o intuito de guiar as incidências radiológicas específicas de acordo com as patologias que mais traumáticas que mais frequentemente afetam as articulações.

A capacidade de imaginar lesões associadas à instabilidade glenoumeral evoluiu significativamente nas últimas duas décadas. No passado, várias técnicas de imagem, variando da radiografia convencional à artrografia axial computadorizada e, mais recentemente, à ressonância magnética, foram usadas para representar várias anormalidades laborais. Na maioria dos casos, a radiografia convencional continua sendo o estudo de imagem inicial para avaliar o paciente com dor e instabilidade persistentes no ombro, embora a artrografia por ressonância magnética seja uma modalidade de imagem de escolha para demonstrar anormalidades específicas dos tecidos moles associadas à instabilidade glenoumeral. (SANDERS; MORRISON; MILLER, 2000).

Tratando das incidências dos membros superiores, o ombro é formado pela complexa articulação entre a cabeça do úmero e a clavícula, as quais ligam a cintura escapular ao membro superior.

O membro superior é constituído por quatro articulações separadas e por um complexo conjunto de músculos, que são:

- Articulação glenoumeral: entre a cabeça do úmero e a cavidade glenóide da omoplata;
- Articulação acrômioclavicular: que liga a clavícula à apófise acromial da omoplata;
- Articulação esternoclavicular: entre a clavícula e o esterno;
- As ligações da omoplata com os músculos da coluna torácica e cervical.

Uma das lesões que podem ocorrer é a luxação traumática do ombro, um defeito ósseo da borda glenoidal. Este defeito pode estar presente entre 80% a 90% dos pacientes com instabilidade anterior crônica do ombro. Os sintomas dos pacientes é de dor constante e dificuldade para elevar o membro superior. Assim, partimos para o exame de rx, no qual podemos encontrar cistos subacromiais, esclerose óssea, esporões na borda do acrômio e pinçamento do espaço subacromial.



A cavidade glenoide está dirigida para a frente e lateralmente e articula-se com a cabeça do úmero. É em geral piriforme, um pouco mais estreita em cima do que em baixo e apresenta uma ligeira incisura no bordo anterior.

O tubérculo supraglenoideu é uma pequena área rugosa, imediatamente acima da parte superior da borda da cavidade glenoide. Esta cavidade é uma estrutura irregular, pouco profunda e tem uma superfície articular menor que a cabeça do úmero diminuindo a sua estabilidade e segurança.

A cavidade glenoide é aprofundada pelo Labrum glenoideu, aumentando a superfície desta, restabelecendo a congruência das superfícies articulares. Articula-se com a cabeça do úmero e com a omoplata (articulação glenoumeral) realizando movimentos nos três eixos.

Está envolvida pela cápsula articular, ligamentos e músculos, ajudando a manter a articulação estável e coesa durante os movimentos

Todos estes movimentos tornam este um conjunto o mais flexível no corpo humano, no entanto esta flexibilidade também torna o ombro a região mais propensa a luxação e outras lesões. A articulação glenoumeral é formada pelas seguintes estruturas

- Cápsula articular: envolve a cabeça do úmero e a cavidade glenoide;
- Ligamento coracoumeral, ligamentos glenoumerais (ligamento glenoumeral superior, inferior e médio) e ligamento transversal do úmero: ligamentos que fortalecem a articulação;
- Lábio (Labrum) glenoideu - é uma orla fibrocartilaginosa inserida ao redor da cavidade glenoide. Tem uma importante função na estabilização glenoumeral e quando rompido proporciona uma instabilidade articular facilitando o deslocamento anterior ou posterior do úmero (luxação).

## **2.1 Protocolos radiográficos para pacientes com instabilidade do ombro**

“O protocolo de imagem radiográfica para pacientes com instabilidade pode variar de acordo com a preferência pessoal. No entanto, o protocolo deve incluir vistas que forneçam a melhor qualidade geral de imagem e visualização das estruturas circundantes, bem como vistas que aprimorem a visualização de áreas específicas, que provavelmente serão anormais à luz dos sintomas do paciente. A condição do paciente deve também ser considerada, porque algumas vistas requerem

posicionamento que pode ser difícil de se tolerar em pacientes com dor no ombro ou diminuição da amplitude de movimento (SANDERS; MORRISON; MILLER, 2000).

Para pacientes com instabilidade e histórico de trauma, as imagens radiográficas devem ser selecionadas para otimizar a detecção da deformidade de Hill-Sachs, defeito no canal e fratura da borda glenóide. O defeito de Hill-Sachs na cabeça do úmero pósterolateral e o defeito da calha umeral anterior podem ser detectados com uma vista do ombro do AP em rotação interna, vista de Garth, vista axilar ou vista de entalhe Stryker (SANDERS; MORRISON; MILLER, 2000).

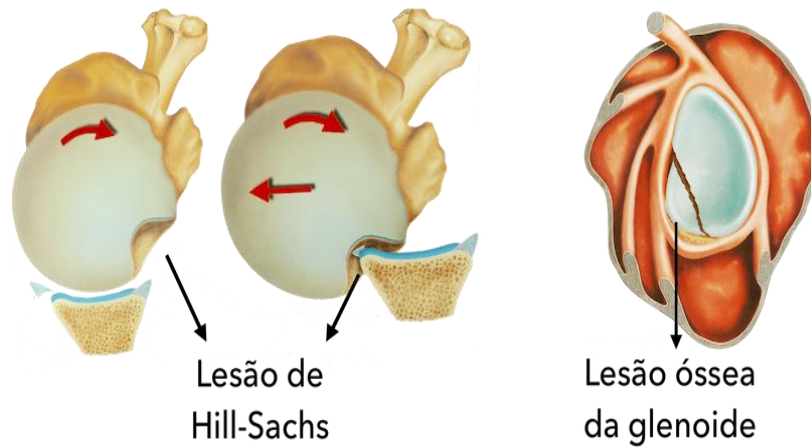
A borda glenóide anterior e posterior é melhor visualizada com uma vista axilar ou uma de suas variações. A fratura de Bankart na glenóide anteroinferior é melhor visualizada usando a visão Garth ou West Point” (SANDERS; MORRISON; MILLER, 2000).

### 2.1.1 Lesão de Hill-Sachs

A lesão de Hill-Sachs é frequentemente encontrada nas pessoas com luxações do ombro. Quando a cabeça do úmero se desloca, o aspecto pósterolateral afeta a borda glenóide anteroinferior, criando um dente ou depressão na cabeça umeral (defeito de Hill-Sachs) ou uma fratura por avulsão da borda glenóide anteroinferior. Ela ocorre porque a cabeça do úmero colide com a borda anterior da glenóide. Esta colisão causa o esmagamento da cabeça do úmero, pois este é um osso mais frágil que o osso da glenóide.

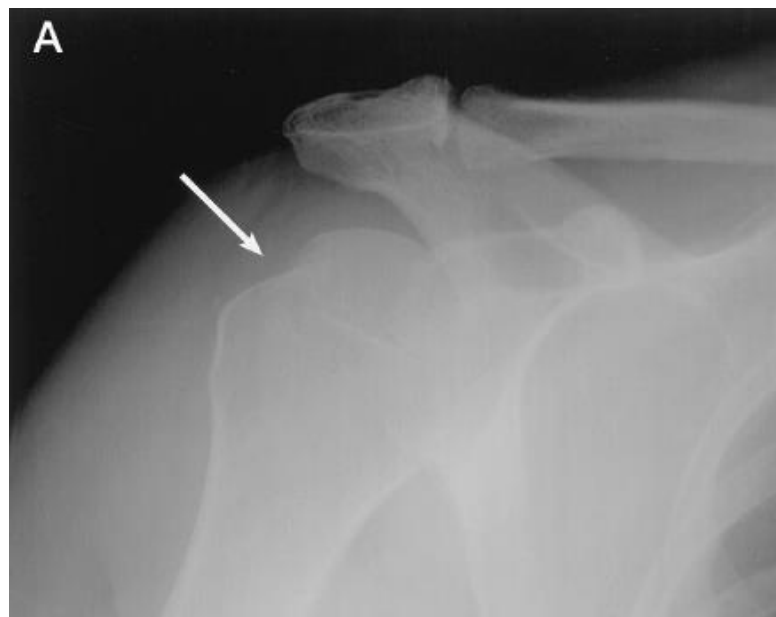Após o primeiro episódio de uma luxação do ombro, cerca de 85% dos pacientes apresentam a lesão de Hill-Sachs, que é uma fratura com afundamento da cabeça do úmero na sua região posterolateral.

Figura 1 – Luxação do ombro incidência Hill-Sachs



Fonte: <https://ortopediaeombro.com.br/lesao-de-hill-sachs-e-lesao-de-bankart-lesao-do-labio-anterior>

Figura 2 – Incidência AP do ombro na rotação interna de um paciente com histórico de luxação mostrando um defeito de Hill-Sachs (seta)



Fonte: Sanders, Morrison e Miller (2000)

### 2.1.2 Lesão de Bankart

Compreende a desinserção do lábio glenóide, com os ligamentos glenoumerais, deixando a glenóide rasa e insuficiente para estabilizar a articulação do ombro. Na presença de repetitivas luxações anteriores do ombro, pode ocorrer lesão deste ligamento glenoumeral anteroinferior, correspondendo à denominada “lesão de

Bankart". Lesões no labrum anterior e estruturas capsulares não são visíveis radiograficamente, mas podem ser inferidas quando essas anormalidades ósseas estão presentes e podem ser uma fonte de instabilidade unidirecional crônica.

A luxação posterior pode resultar em um padrão reverso de lesão óssea em comparação com a luxação anterior: à medida que a cabeça do úmero se traduz posteriormente, o aspecto anterior atinge a borda posterior da glenóide, criando um defeito no vale ou fratura "reversa de Bankart" associada. A luxação anterior do ombro é muito mais frequente que a posterior; e a maioria das primeiras luxações do ombro é de natureza traumática quase sempre violenta, fragilizando a estabilidade e facilitando para a repetitividade do episódio, mesmo sem que haja um grande traumatismo.

### 2.1.3 Subluxação

A subluxação da articulação glenoumeral associada à instabilidade pode ser unidirecional ou multidirecional. As vistas tangenciais à articulação fornecem uma avaliação ideal: a subluxação AP é melhor detectada em uma visão axilar direta, enquanto a subluxação supero inferior é melhor vista em uma visão glenoumeral AP (Grashey). A subluxação é avaliada comparando o centro da cabeça do úmero com o centro da glenóide. A simetria do espaço articular também é útil; se um aspecto do espaço articular for maior que o outro, subluxação pode ser sugerida (embora um defeito na cartilagem também possa causar essa aparência). As visualizações de estresse também podem ser úteis acentuando a suspeita de subluxação.

### 2.1.4 Cisto do Gânglio Glenóide

Um cisto glenóide intraósseo do gânglio pode ocasionalmente ser detectado em uma radiografia simples, aparecendo como uma lesão radiolucida focal, redonda ou lobulada, com uma margem esclerótica fina. Embora pareça semelhante a um cisto subcondral grande, a lesão não está necessariamente localizada na região subcondral e há desproporcionalmente pouca alteração osteoartrítica no restante da articulação. Quando um cisto ganglionar é identificado, existe uma associação muito alta com uma ruptura labral, que pode ser uma fonte de dor e instabilidade. O próprio cisto também pode causar sintomas relacionados ao impacto no nervo supra escapular ou seus

ramos no entalhe supra escapular ou no entalhe espinoglenoide. A atrofia dos músculos supra espinhal ou infraespinhal pode resultar do impacto crônico do nervo.

#### 2.1.5 Deformidade glenóide

A hipoplasia glenóide é uma entidade rara que pode ser uma fonte de instabilidade. Radiograficamente, a hipoplasia da glenóide aparece como uma glenóide rasa e achatada com pescoço curto ou ausente. Muitos pacientes com essa anomalia, que geralmente é bilateral, são assintomáticos, enquanto a maioria dos pacientes que apresentam sintomas apresenta instabilidade multidirecional ou osteoartrite glenoumeral acelerada. A retroversão da glenóide também tem sido associada à instabilidade posterior; no entanto, a medida radiográfica da retroversão da glenóide não é confiável e essa condição geralmente é melhor avaliada com TC simples.

#### 2.1.6 Rasgo do manguito rotador

Lágrimas dos tendões do manguito rotador podem ocorrer durante a luxação traumática, especialmente na população de meia idade, com instabilidade resultante principalmente relacionada à lesão capsular anterior. No entanto, pacientes com ruptura crônica do manguito rotador degenerativo podem desenvolver sintomas de instabilidade relacionados à perda de estabilização dinâmica da articulação glenoumeral. Os sinais radiográficos associados às lesões do manguito rotador incluem estreitamento do intervalo acrômio-umeral (normalmente maior que 7 mm) e subluxação superior da cabeça do úmero. Pode haver esclerose associada, irregularidade e alteração cística da maior tuberosidade e superfície do acrômio do pilar, além de osteoartrite glenoumeral, se a ruptura for crônica.

### **3 METODOLOGIA**

Foram realizadas buscas de artigos para a construção do projeto de TFG. Na pesquisa, obtivemos aproximadamente 1.110.000 artigos, por meio da utilização de palavras-chave como: lesões de ombro, incidências especiais e indicações de rx de ombro. Foram analisados primeiramente os títulos e descartados aqueles pelos quais não tínhamos interesse, permanecendo o número de 28 artigos. Após a leitura destes, descartamos os que não se adequavam ao assunto proposto pelo projeto. No final, permanecemos até o momento com 4 artigos. Também foram utilizados 3 livros referentes a posicionamento radiográfico. Novas fontes serão buscadas e utilizadas.

Por fim, será elaborado um projeto com as informações coletadas nos artigos e livros.

#### 4 CRONOGRAMA

	<b>AGO.</b>	<b>SET.</b>	<b>OUT.</b>	<b>NOV.</b>	<b>DEZ.</b>
REVISÃO BIBLIOGRÁFICA	<b>X</b>	<b>X</b>			
ANÁLISE E INTERPRETAÇÃO	<b>X</b>	<b>X</b>	<b>X</b>		
ELABORAÇÃO DO ARTIGO FINAL	<b>X</b>	<b>X</b>	<b>X</b>	<b>X</b>	
REVISÃO DAS NORMAS ESCRITAS			<b>X</b>	<b>X</b>	
APRESENTAÇÃO E DEFESA			<b>X</b>		<b>X</b>
ENTREGA DO TFG					<b>X</b>

## REFERÊNCIAS

- BERG, B. V.; OMOUMI, P. Dislocation of the Shoulder Joint – Radiographic Analysis of Osseous Abnormalities. **Journal of the Belgian Society of Radiology**, v. 100, n. 1, p. 89, 2016. DOI: <http://dx.doi.org/10.5334/jbr-btr.1210>.
- BONTRAGER, K. L.; LAMPIGNANO, J. P. Tratado de posicionamento radiográfico e anatomia associada. 9. ed. Rio de Janeiro: Elsevier, 2019.
- DONEUX, P. S.; CHECCHIA, S. L.; MIYAZAKI, A. N. Padronização do estudo radiográfico da cintura escapular. **Rev Bras Ortop**, v. 33, n. 11, p. 883-888, 1998.
- NOVELLINE, R. A. **Fundamentos de radiologia de squire**. 5. ed. [S.l.]: Artmed Editora, 2003.
- SANDERS, T. G.; MORRISON, W. B.; MILLER, M. D. Imaging Techniques for the Evaluation of Glenohumeral Instability (Tradução). **The American Journal of Sports Medicine**, v. 28, n. 3, 2000.
- SILVA, M. M. M. M. **Padronização radiológica para o estudo traumático da omoplata e clavícula**. 2016. Trabalho de Conclusão de Curso (Especialista em Radiologia) – Escola Superior de Tecnologia da Saúde, Instituto Politécnico do Porto, Vila Nova de Gaia, 2016.