



ANGELINA GOTARDO

**RELATO DE CASO: ANEURISMA DE AORTA ABDOMINAL INFRARRENAL  
E DE ARTÉRIAS ILÍACAS COMUNS ROTO**

**CASE REPORT: RUPTURE OF INFRARENAL ABDOMINAL AORTA AND  
COMMON ILIAC ARTERIES ANEURYSM**

Santa Maria, RS

2021

**ANGELINA GOTARDO**

**RELATO DE CASO: ANEURISMA DE AORTA ABDOMINAL INFRARRENAL  
E DE ARTÉRIAS ILÍACAS COMUNIS ROTO**

Trabalho final de graduação (TFG)  
apresentado à coordenação e professores do  
Curso de Medicina da Universidade  
Franciscana da Santa Maria como requisito  
básico para conclusão de curso.

Orientador:

Prof. Vinícius Matos Menegola

Santa Maria, RS

2021

## SUMÁRIO

1 INTRODUÇÃO .....	6
2 OBJETIVOS .....	8
2.1 Objetivo Geral.....	8
2.2 Objetivos Específicos .....	8
3 DESCRIÇÃO DO CASO .....	9
4 DISCUSSÃO .....	13
4.1 Introdução e Epidemiologia .....	13
4.2 Anatomia e Fisiopatologia .....	13
4.3 Clínica e Diagnóstico .....	14
4.4 Tratamento .....	16
4.5 Prognóstico e Complicações .....	17
5 CONCLUSÃO.....	19
6 REFERÊNCIAS.....	20

## RESUMO

O aneurisma de aorta abdominal é caracterizado por uma dilatação de 50% do diâmetro normal do vaso, sendo uma patologia com elevada frequência na população mundial, predomínio no sexo masculino e relacionada ao envelhecimento (mais comum após os 60 anos), além de apresentar uma mortalidade de 65 a 85% nos casos que complicam com sua ruptura. A etiopatogenia do aneurisma tem causas multifatoriais incluindo, principalmente, doença aterosclerótica. Demais causas vão desde traumas até infecções, que levam à degeneração da túnica média arterial e culminam numa dilatação aneurismática. A suspeita clínica é feita por meio do exame físico com a palpação do aneurisma, enquanto a confirmação se dá com exame de imagem, sendo a tomografia computadorizada de abdome o método de escolha para diagnóstico, acompanhamento e planejamento cirúrgico. O tratamento pode ser feito de modo expectante - acompanhamento clínico com exames de imagem - ou com reparação cirúrgica. O primeiro é realizado sob condições como: aneurisma não roto, diâmetro menor que 5,0cm ou quando o paciente não apresenta boas condições cirúrgicas; ao passo que esse último está indicado na maioria dos casos, além de ser o único tratamento para aneurismas rotos, podendo ser realizado por via aberta ou endovascular. Devido à elevada frequência e mortalidade na população é de extrema importância o seu diagnóstico e tratamento antes da ruptura. Assim, o presente trabalho busca apresentar um caso grave de aneurisma de aorta abdominal infrarrenal e de artérias ilíacas comuns roto, em que o paciente apresentava uma dilatação aneurismática na aorta de 7,4cm - valor 35% superior ao considerado máximo para um bom prognóstico de cirurgia eletiva - e em sincronismo a um aneurisma bilateral de artérias ilíacas comuns com uma dilatação de 5,5cm, fator complicador do paciente. Ademais, o desfecho do caso, apesar de grave com necessidade de intervenção cirúrgica aberta de emergência, apresentou um resultado extremamente positivo e sem complicações pós-cirúrgicas.

**Palavras-Chave:** Aneurisma de Aorta Abdominal, Artérias Ilíacas comuns, Dilatação Aneurismática, Tomografia de Abdome

## ABSTRACT

Abdominal aortic aneurysm is characterized by a dilatation of 50% of the normal diameter of the vessel, being a pathology with high frequency in the world population, predominantly in males and related to aging (more common after 60 years), besides presenting a mortality rate of 65 to 85% in cases that complicate its rupture. The etiopathogenesis of the aneurysm has multifactorial causes, including mainly atherosclerotic disease. Other causes range from trauma to infections, which lead to degeneration of the tunica media arteriosus and culminate in aneurysmal dilatation. Clinical suspicion is made by physical examination with palpation of the aneurysm, while confirmation is made by imaging, with abdominal computed tomography being the method of choice for diagnosis, follow-up and surgical planning. Treatment can be done in an expectant mode - clinical follow-up with imaging exams - or with surgical repair. The former is performed under conditions such as: unruptured aneurysm, diameter smaller than 5.0cm, or when the patient does not present good surgical conditions; while the latter is indicated in most cases, besides being the only treatment for ruptured aneurysms, and can be performed either openly or endovascularly. Due to the high frequency and mortality in the population, it is extremely important to diagnose and treat it before rupture. Thus, the present study aims to present a severe case of ruptured aneurysm of the infrarenal abdominal aorta and common iliac arteries, in which the patient presented an aneurysmal dilatation in the aorta of 7.4cm - a value 35% higher than the maximum considered for a good prognosis for elective surgery - and in synchronism with a bilateral aneurysm of the common iliac arteries with a dilation of 5.5cm, a complicating factor for the patient. Moreover, the outcome of the case, although severe with the need for emergency open surgical intervention, presented an extremely positive result and without postoperative complications.

**Key Words:** Abdominal Aortic Aneurysm, Common Iliac Arteries, Aneurysmal dilation, Abdomen Tomography

## 1 INTRODUÇÃO

Aneurismas são derivados de um processo crônico e multifatorial de dilatação focal e permanente da parede arterial, que deve ter um aumento de pelo menos 50% comparado ao diâmetro normal esperado de uma determinada artéria. O diâmetro normal da aorta abdominal é de 10 a 24mm e da artéria ilíaca comum é de 6 a 12mm, sendo que esse intervalo do diâmetro tem relação com a idade do paciente, sexo e biótipo (Rossi Murilo, 2014). Os fatores de risco que estão envolvidos no desenvolvimento de aneurisma são a idade avançada, sexo masculino, história familiar, tabagismo, presença de aneurisma em outra região e doença aterosclerótica (Johnston KW, 1991). Com o aumento da expectativa de vida da população mundial, os aneurismas de aorta, são uma preocupação para a atualidade, frente a elevada taxa de mortalidade decorrente da ruptura da dilatação aneurismática (Becker Monica, et al, 2002).

Os aneurismas mais comuns são os Aneurismas de Aorta Abdominal (AAA), sendo o de localização infrarrenal o mais frequente e o principal local de ruptura, que leva a uma taxa de mortalidade de 65-85%. Os aneurismas abdominais com um diâmetro na faixa de 4,0 a 4,9cm tem um risco de ruptura de 1% em 12 meses, já quando seu diâmetro é maior de 7,0cm o risco de ruptura é de 30 a 33% em 12 meses. A taxa de ruptura em aneurisma isolado de artéria ilíaca comum cujo tamanho varia de 5 a 7cm em um período de 5 anos é de 33%, e a mortalidade elevada, com uma taxa de 30% após o reparo aberto. Outrossim, as indicações de tratamento ambulatorial com acompanhamento do crescimento do aneurisma ou de tratamento cirúrgico baseiam-se no risco de ruptura do aneurisma, avaliando o seu diâmetro e a sua evolução (Projeto Diretrizes SBACV, 2015).

Visto a gravidade da ruptura da dilatação aneurismática, o processo cirúrgico de risco, as complicações e possíveis sequelas após o procedimento, que atualmente apresentam taxa de mortalidade elevada, deve-se buscar fazer o diagnóstico e o tratamento precoce a fim de evitar sua ruptura. Realizar um bom exame físico, solicitar exame de imagem, atuar de forma resolutiva, bem como encaminhar o paciente para centros especializados que consigam atuar da melhor forma para a resolução do caso é fundamental. Assim, obtendo melhores resultados para o paciente, com menos complicações, prognósticos mais positivos e ainda reduzir a taxa de mortalidade (Becker Monica, et al, 2002).

Em suma, devido a importância do tema e da baixa sobrevivência dos pacientes que se apresentam com rupturas de aneurisma, o presente trabalho busca relatar um caso grave

de aneurisma de aorta abdominal infrarrenal e de artérias ilíacas comuns roto, em que o paciente apresentava dilatação aneurismática de grande diâmetro anteroposterior tanto na aorta como nas ilíacas, contudo o desfecho do paciente foi extremamente positivo após a realização de correção aneurismática por via aberta de emergência. Ademais, o trabalho ressalta a importância nos dias atuais de se conseguir tratar o paciente da melhor forma possível, levando em consideração o material disponível no hospital, com eficácia e rapidez, possibilitando ao paciente sobreviver, mesmo com uma patologia de extrema mortalidade.

## **2 OBJETIVOS**

### **2.1 Objetivo Geral**

Apresentar um relato de caso de Aneurisma de Aorta Abdominal Infrarrenal e de Artérias Ilíacas Roto e sua evolução favorável.

### **2.2 Objetivos Específicos**

Revisar a literatura sobre o tema, visando a definição do aneurisma de aorta abdominal infrarrenal e de artérias ilíacas, atentado para as manifestações clínicas, exames diagnósticos e conduta terapêutica.



### 3 DESCRIÇÃO DO CASO

Paciente J.C.F.R., 76 anos, masculino, negro, hipertenso e tabagista. Deu entrada no Pronto Socorro (PS) da cidade de origem com queixa de dor abdominal de início súbito que se intensificou após esforço físico de evacuação. A dor era de caráter lancinante e de alta intensidade. No PS da cidade de origem teve piora do quadro de dor e foi transferido para o Hospital de Cardiologia da cidade de Rio Grande e posteriormente transferido para o Hospital Santa Casa do Rio Grande.

Diante da apresentação clínica e da suspeita de Aneurisma de Aorta Abdominal Roto foi solicitado Tomografia (TC) de abdome total, Angiotomografia de abdome, Raio X torácico e abdominal, eletrocardiograma e exames laboratoriais.

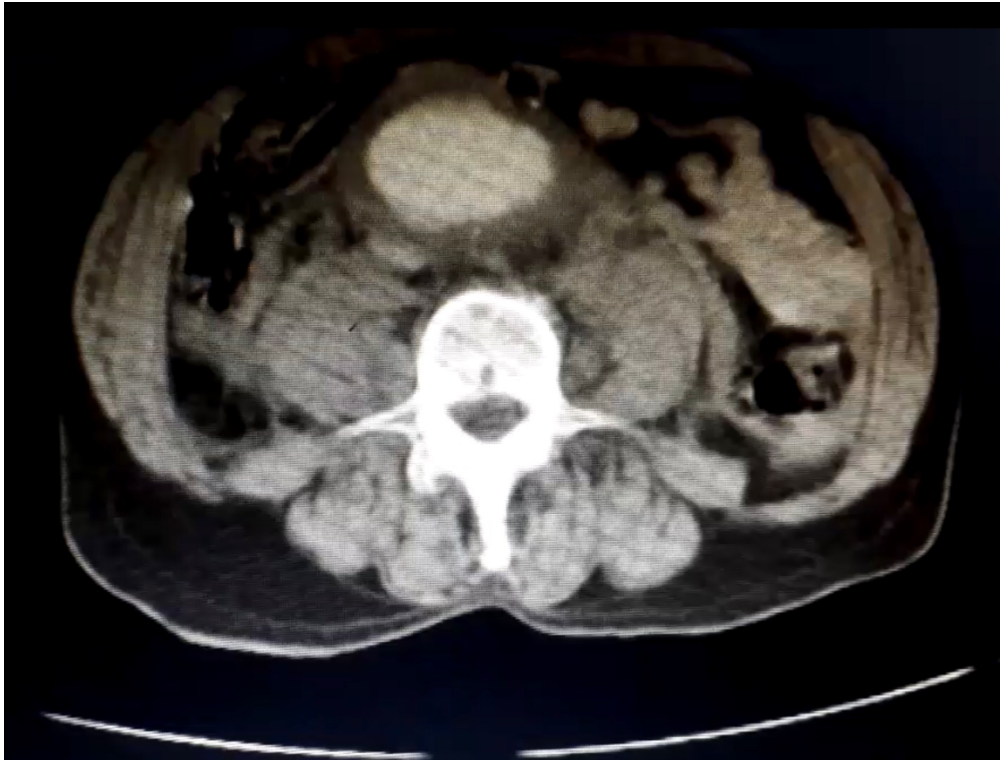Exames laboratoriais: Hemoglobina: 6,5; Creatinina: 1,1; Ureia: 37; Sódio: 139; Potássio 3,2. Eletrocardiograma: laudo normal.

Foi realizado a passagem de um acesso venoso central, iniciado a reposição de eletrólitos e realizado duas bolsas de concentrado de hemácias antes de ser encaminhado para a cirurgia e mais duas bolsas no transoperatório.

O laudo da TC de abdome evidenciou um aneurisma de aorta abdominal infrarrenal com calibre de até 74mm e um aneurisma bilateral das artérias ilíacas comuns com calibre de até 55mm, com uma ruptura na topografia da bifurcação aórtica. Bem como, evidenciou infiltração e líquido no retroperitônio peri-aórtico inferior e na pelve.

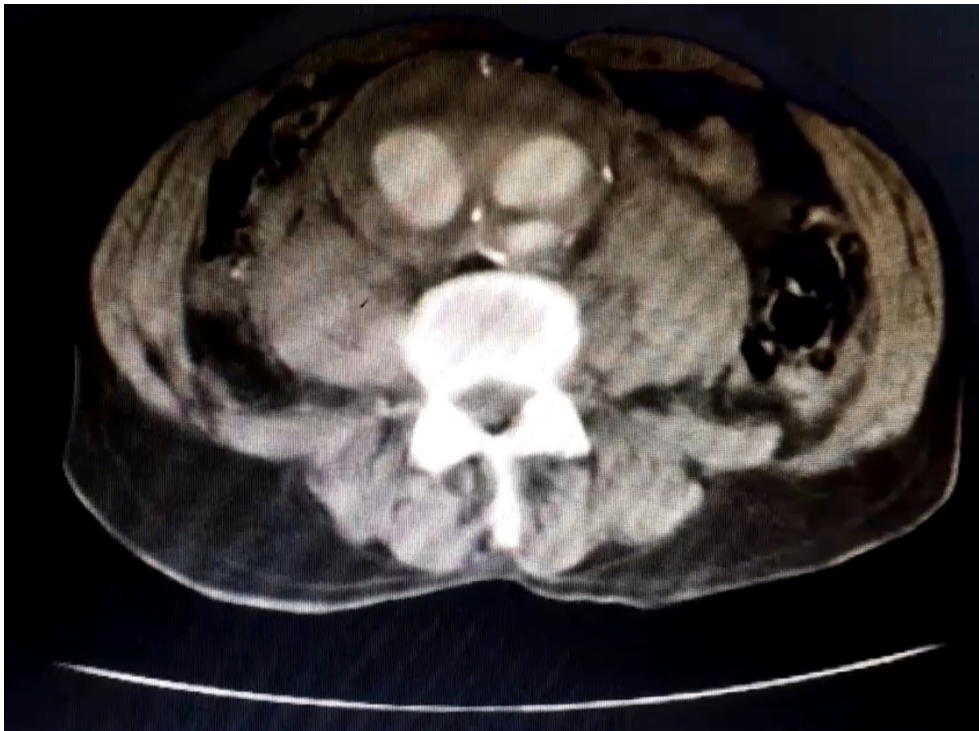
Paciente teve o diagnóstico confirmado de Aneurisma de Aorta Abdominal infrarrenal e de artérias ilíacas comuns bilateral roto. Diante da gravidade da patologia e do quadro crítico do paciente, a conduta tomada pela equipe do Hospital Santa Casa do Rio Grande foi a realização de cirurgia de aorta abdominal por via aberta imediata. A correção cirúrgica aberta de aneurisma de aorta e ilíacas foi com a confecção de ponte aorto-bifemural com prótese de Dacron (polipropileno). No pós-operatório imediato, paciente ficou internado na UTI, tendo iniciado com quadro de ruídos hidroaéreos e flatos no segundo dia e evoluindo bem progressivamente, indo para o quarto de enfermaria no quinto pós-operatório.

Figura 1 – TC Abdominal evidenciando o Aneurisma de Aorta Abdominal Infrarenal roto.



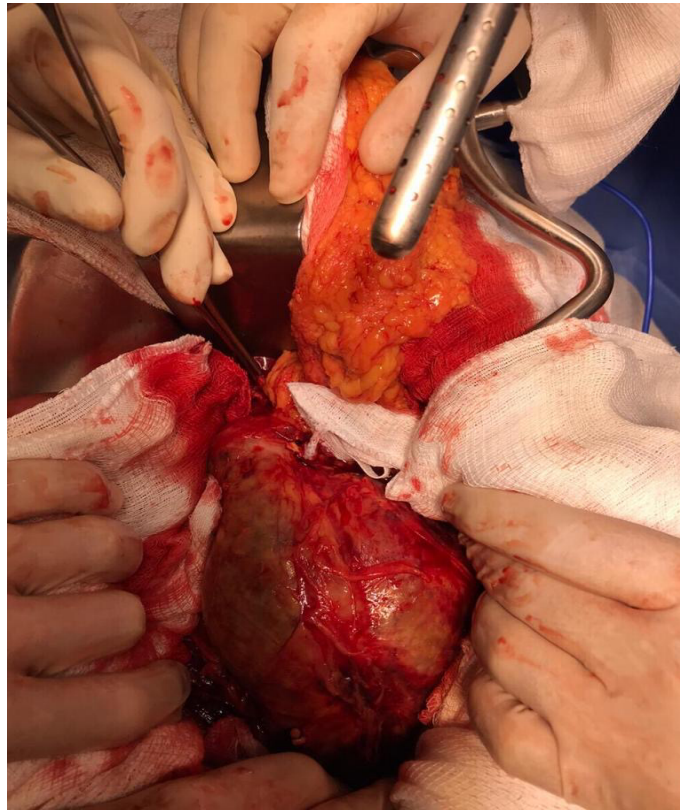
Fonte: arquivo pessoal

Figura 2 – TC Abdominal evidenciando o Aneurisma das Artérias Ilíacas Comuns. Com infiltração e líquido no retroperitônio peri-aórtico inferior e na pelve.



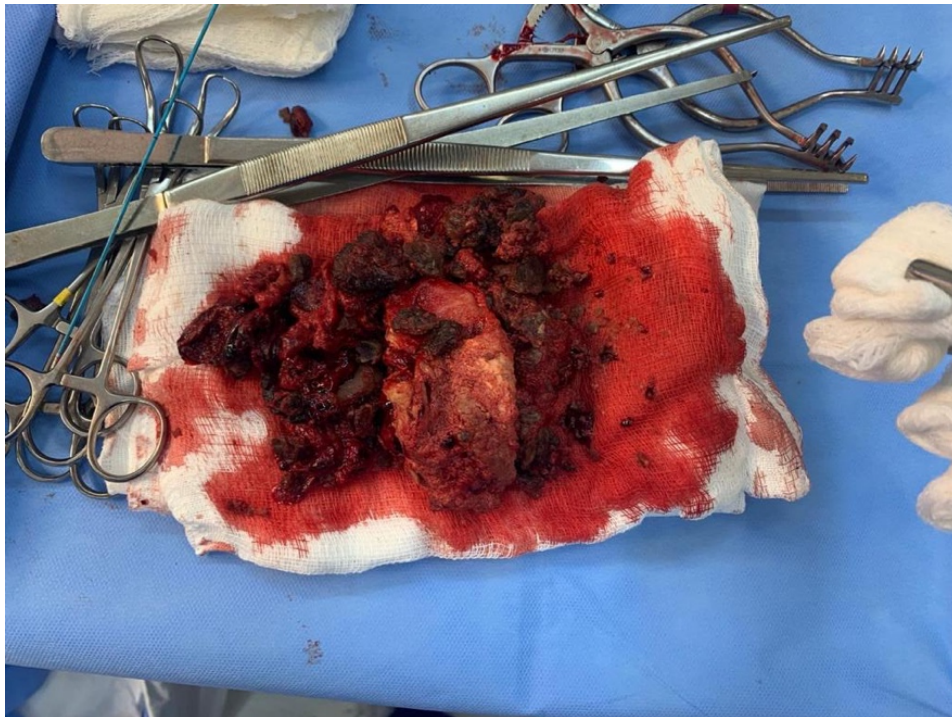Fonte: arquivo pessoal

Figura 3 – Fotografia do Aneurisma durante o procedimento cirúrgico.



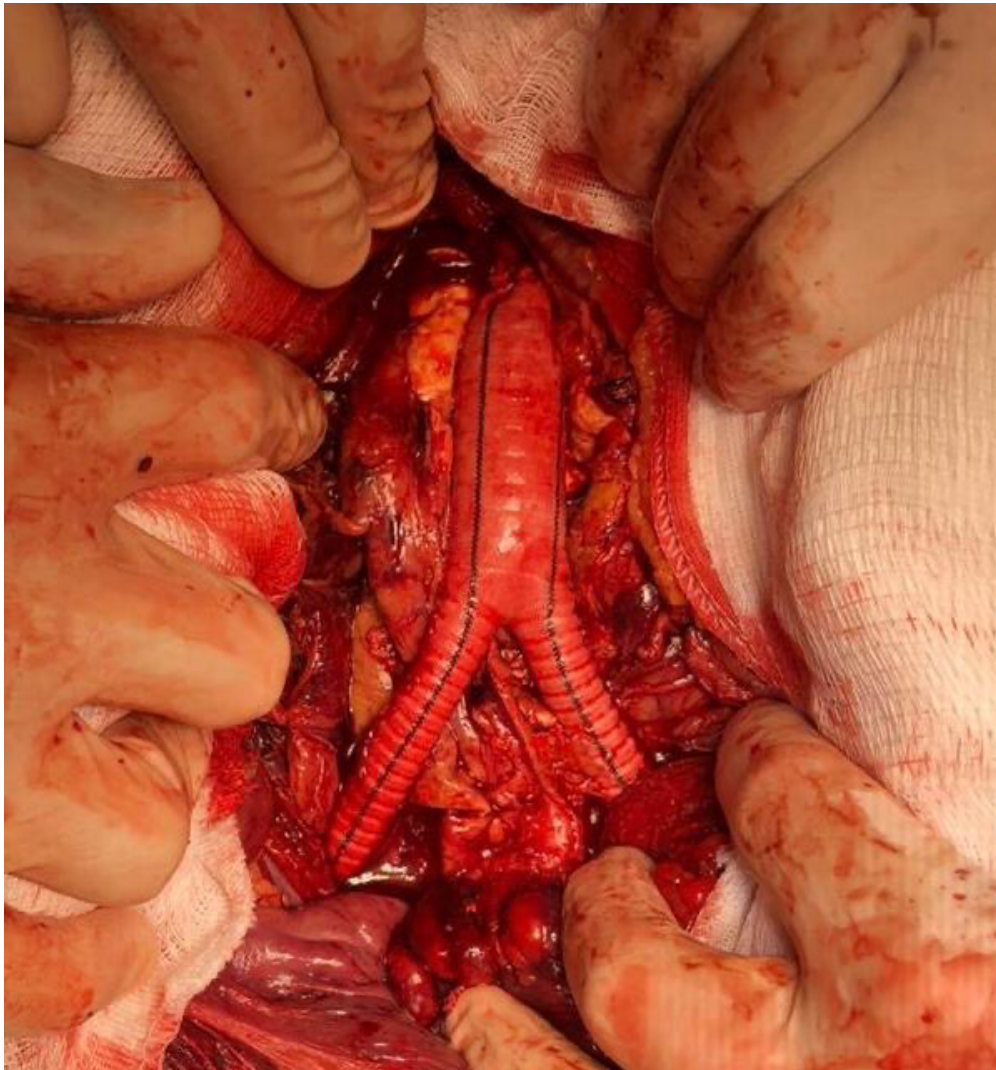
Fonte: arquivo pessoal

Figura 4 – Fotografia da dilatação aneurismática após sua retirada



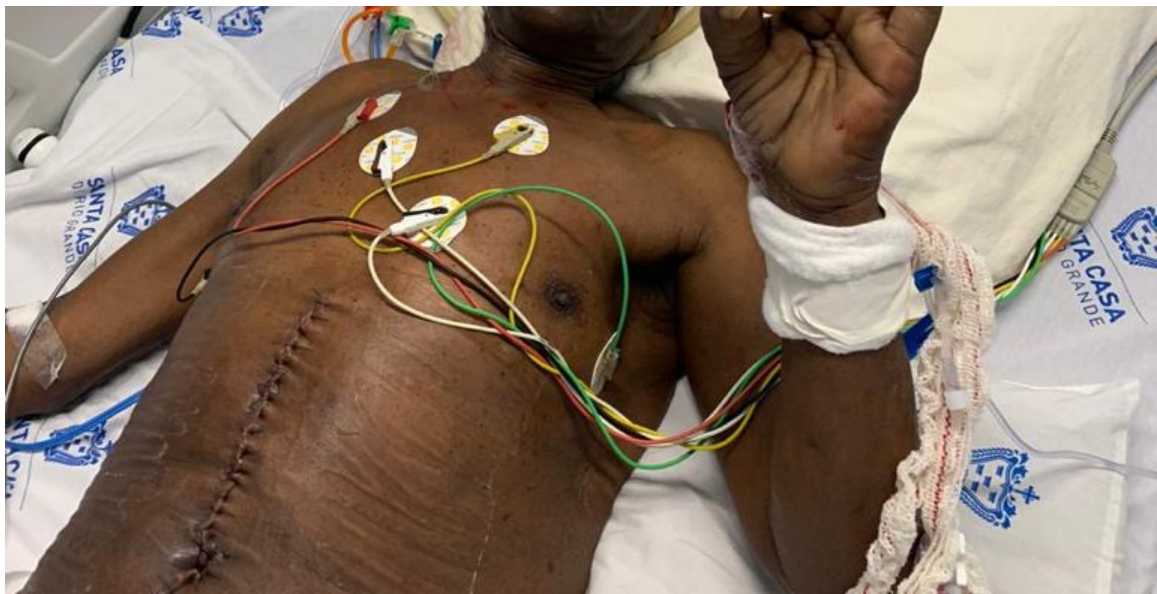Fonte: arquivo pessoal

Figura 5 – Fotografia da reparação com prótese de Dacron



Fonte: arquivo pessoal

Figura 6 – Fotografia do pós-cirúrgico



Fonte: arquivo pessoal

## **4 DISCUSSÃO**

### **4.1 Introdução e Epidemiologia**

O aneurisma é uma dilatação de um vaso arterial maior que 50% do diâmetro normal, sendo que as dilatações aneurismáticas mais comuns são na porção da aorta abdominal. A aorta abdominal com mais de 3cm já pode ser considerada patológica, mas ainda com uma possibilidade de ruptura baixa. Quando esse diâmetro ultrapassa 5cm, a probabilidade de ruptura aumenta consideravelmente (Projeto Diretrizes SBACV, 2015). A estimativa é que o AAA esteja presente em 2 a 8% da população dos países em geral, sendo que a porcentagem é maior no sexo masculino quando comparado com o sexo feminino (KC Kent, 2010). A incidência de AAA aumenta em indivíduos com mais de 60 anos e tem uma prevalência naqueles com histórico de tabagismo, doença aterosclerótica e com antecedentes pessoais e familiares de dilatação aneurismática (Ferro Guilherme, 2012). No caso clínico relatado, o paciente possui os fatores de risco que são apresentados na literatura, como: sexo masculino, idade avançada (76 anos) e tabagismo.

O risco de ruptura do aneurisma é diretamente proporcional ao tamanho do seu diâmetro anteroposterior e da sua velocidade de crescimento, tendo uma taxa de mortalidade de cerca de 65% a 85% em casos de AAA roto e metade desses, acontecem antes do paciente conseguir um atendimento médico adequado (Sakalihan Natzi, 2005). Outrossim, a prevalência desta patologia é de 2% na população idosa na faixa dos 60 anos e cerca de 5% após os 70 anos. No Brasil, de 2014 até 2015 foram registradas 8.939 internações relacionadas ao AAA, em que pouco mais de 50% tinham como objetivo o procedimento cirúrgico eletivo (Ministério da Saúde, 2017). Segundo estudos realizados, a taxa de mortalidade é de 3 a 5% quando a correção da dilatação aneurismática é realizada por cirurgia aberta e apenas 0,5 a 2% quando realizado por via endovascular (Dalman L Ronald, 2020).

### **4.2 Anatomia e Fisiopatologia**

A porção abdominal da Aorta inicia quando essa passa pelo hiato diafragmático; localizada no retroperitônio, emite ramos que entram na cavidade intraperitoneal e bifurca-se em sua extensão final nas artérias ilíacas comum esquerda e direita. A posição da aorta em relação à linha média do corpo é ligeiramente à esquerda e medial a ela

encontra-se a Veia Cava Inferior. Os ramos da aorta abdominal, na ordem em que são emitidos são: as artérias frênicas esquerda e direita, o tronco celíaco, as artérias suprarrenais direita e esquerda, a artéria mesentérica superior, as artérias renais e gonadais direita e esquerda, a artéria mesentérica inferior e artéria média sacral (Dalman L Ronald, 2020).

Quanto à classificação dos aneurismas, pode-se dividi-los em relação a apresentação, podendo ser isolado ou múltiplos, o tipo, sendo verdadeiros ou pseudoaneurismas, a forma, podendo ser saculares, fusiformes ou dissecantes. Além dessas, os aneurismas podem ser agrupados como: degenerativo - mais comum -, micóticos, congênitos, pós-estenóticos, traumáticos, relacionados ao uso de enxertos ou inflamatórios (Rossi Murilo, 2014). Já os AAAs são classificados anatomicamente com relação ao acometimento ou não dos seus ramos renais ou viscerais. O aneurisma mais comum é o Infrarrenal, que se origina abaixo das artérias renais; o segundo mais comum é o Justarrenal, que se origina no nível das artérias renais sem alterações no diâmetro da aorta que origina esses vasos. Por fim, o aneurisma Pararrenal, mais incomum, caracteriza-se pela emissão das artérias renais em área de dilatação aneurismática da Aorta. (Jim Jeferry, 2018). Já os aneurismas na artéria ilíaca se apresentam em 70% dos casos na artéria ilíaca comum e apenas 20% e 10% são encontrados nas artérias ilíacas internas e externa, respectivamente. No caso descrito, o paciente apresenta um aneurisma de Aorta Abdominal Infrarrenal associado a um aneurisma bilateral de Artérias Ilíacas Comuns.

O desenvolvimento do aneurisma de aorta ocorre por um processo multifatorial sistêmico, com alterações na biologia da parede celular, o que leva a uma perda de proteínas estruturais vasculares e da resistência do vaso. A parede da aorta que é formada por fibras elásticas e por colágeno é alterada por um processo sistêmico de inflamação, apoptose de células musculares lisas e degenerações, que dão origem a dilatação aneurismática. Assim, alterações do tecido conjuntivo da parede aórtica e apoptose das células musculares lisas desencadeiam a formação da dilatação aneurismática (Chung Jayer, 2018).

### **4.3 Clínica e Diagnóstico**

Os pacientes com AAA não roto são, em sua maioria, assintomáticos, não manifestando uma clínica específica que indique a investigação diagnóstica. Em alguns

casos mais raros os aneurismas são suspeitados em pacientes com complicações nos membros inferiores quando causam embolização distal ou casos de trombose aguda (Sakalihasan Natzi, 2005). Outra possibilidade clínica, que ocorre em um pequeno número de paciente com AAA não roto, é a presença de dor relacionada com a compressão ou erosão de estruturas circundantes - em aneurismas maiores de 5,5cm –, com a expansão rápida de mais de 0,5mm por ano da dilatação aneurismática e relacionado com a inflamação ou infecção da parede torácica (Jim Jeferry, 2018).

Quando se trata do diagnóstico de AAA não roto, o exame clínico, mesmo que não seja de grande precisão, é fundamental para o diagnóstico, já que a maioria dos pacientes são assintomáticos. No exame físico, com o paciente deitado realiza-se a palpação bimanual na linha mediana do abdome, pressionando para tentar sentir a pulsação do aneurisma (Rossi Murilo, 2014). Em contraponto a praticidade de realizar o exame físico, a sensibilidade do exame aumenta quanto maior for o diâmetro do aneurisma, mas diminui quanto maior for a circunferência abdominal (CA) do paciente; assim, em pacientes com larga CA, portadores de pequenos AAA fica diminuída a sensibilidade do exame físico (Sakalihasan Natzi, 2005).

O próximo passo, depois que se suspeitar da existência de um aneurisma no exame físico, é solicitar um exame de imagem: Ultrassonografia ou Tomografia de abdome. Apesar de o Ultrassom ser bom, mas operador-dependente, o método de escolha deve ser a Tomografia Computadorizada de Abdome, que permite a visualização da dimensão exata do aneurisma, o acometimento de outras estruturas, possibilitando também o planejamento da melhor conduta terapêutica, bem como fazer um controle do tamanho para evitar a ruptura desse aneurisma (Sakalihasan Natzi, 2005). Nos pacientes assintomáticos e que não se faz a suspeita diagnóstica pela palpação, o aneurisma pode ser descoberto de maneira incidental em exames de imagem realizados para diagnóstico de outras patologias (Rossi Murilo, 2014).

A clínica do paciente com AAA roto é caracterizada por uma dor intensa de início súbito, localizada no abdome que pode ter irradiação para o dorso e flanco. Sendo o sítio mais comum de ruptura a parede póstero-lateral, a dor com frequência é mais referida no lado esquerdo do corpo. (Rossi Murilo, 2014). Nesses pacientes com AAA roto, 50% deles vão apresentar a tríade clássica que é de dor aguda intensa, massa abdominal pulsátil e hipotensão (Dalman L Ronald, 2020). O grau de hipotensão do paciente vai variar com a localização e o tamanho da ruptura e, também, com o tempo que o paciente vai demorar para ser examinado e tratado. Quando a ruptura acontece na parede ântero-lateral para

dentro da cavidade, o quadro do paciente é mais grave e associado a elevada mortalidade. Já quando a ruptura acontece na parede póstero-lateral para o espaço retroperitoneal o sangramento é menor e conseqüentemente a mortalidade também (Sakalihan Natzi, 2005). Essas alterações clínicas sugestivas fazem parte do quadro do aneurisma roto e devem ser bem manejadas a fim de evitar o agravamento e as chances de complicações, a exemplo do ocorreu com o paciente do caso clínico.

O diagnóstico do paciente com aneurisma roto deve ser feito o mais rápido possível, pois é uma emergência cirúrgica com elevado grau de mortalidade (Jim Jeffrey, 2018). Neste contexto de emergência a solicitação do exame de imagem deve ser guiada pelo quadro clínico do paciente. Se esse estiver instável hemodinamicamente, o exame de imagem de escolha é o Ultrassom, capaz de confirmar o diagnóstico. Já quando o paciente está estável a Tomografia de abdome deve ser o exame de escolha. A Tomografia Computadorizada de Abdome realizada com contraste, exibe, na vigência de ruptura aneurismática um hematoma retroperitoneal adjacente ao segmento aórtico afetado. Existe também o aneurisma contido, que vai aparecer na tomografia como o sinal da aorta drapeada ou coberta, não sendo possível distinguir a parede posterior da aorta ou o plano de gordura periaórtico. Nesse caso o paciente pode se manter mais estável hemodinamicamente, pois o sangramento é de menor intensidade (Corrêa Ingrid Braga, et al, 2019). No relato descrito foi solicitado uma Tomografia de Abdome total que evidenciou um aneurisma de aorta abdominal infrarrenal e de artérias ilíacas comum roto com infiltração e líquido no retroperitônio peri-aórtico inferior e na pelve.

#### **4.4 Tratamento**

O tratamento do aneurisma não roto depende do diâmetro anteroposterior e da presença ou não de sintomas. As dilatações aneurismáticas de pequeno diâmetro em pacientes assintomáticos podem ser tratadas e acompanhadas ambulatoriamente (Dalman L Ronald, 2020). No tratamento expectante do AAA durante o seu acompanhamento ambulatorial os pacientes devem ser orientados a cessar o tabagismo, fazer um controle da pressão arterial sistêmica, dos índices glicêmicos e de outras comorbidades. Para os pacientes que vão realizar intervenção cirúrgica é recomendado o uso de estatinas durante 1 mês antes do procedimento; betabloqueadores podem ser recomendados para pacientes com alto risco cardiovascular e com doença isquêmica cardíaca. Ademais, tratamento



contínuo com ácido acetilsalicílico em dose baixa deve ser recomendado para pacientes com AAA em acompanhamento ambulatorial (Projeto Diretrizes SBACV, 2015).

Os reparos dos aneurismas são geralmente indicados para pacientes com AAA não roto e sem sintomas quando possuem diâmetro com risco de ruptura, desde que não existam contra-indicações para o reparo. Os aneurismas saculares, que são de etiologia variada, têm sempre indicação de reparo cirúrgico. Os métodos de reparo são por cirurgia aberta, em que é realizada laparotomia na linha média do paciente com a colocação de um tubo ou enxerto protético bifurcado na região aneurismática, ou por meio endovascular, em que o acesso da aorta é feito através das artérias ilíacas ou femorais com a colocação de enxerto que reveste a aorta acometida. Em pacientes que tem indicação para revascularização da aorta e uma anatomia favorável, sendo aneurismas rotos ou não, a técnica de escolha deve ser a por via endovascular, pois estudos demonstram que é a técnica endovascular tem menos complicações e mortalidade ao comparar com a técnica aberta (Jim Jeffrey, 2018). Os benefícios a serem citados da técnica endovascular ao comparar com a técnica aberta incluem a redução de complicações cardíacas e respiratórias, a menor perda de sangue, menor tempo de cirurgia e de internação hospitalar (Projeto Diretrizes SBACV, 2015).

O único tratamento do paciente com aneurisma roto é a cirurgia de revascularização de emergência, e mesmo nesse contexto ambas as técnicas, aberta ou endovascular, podem ser realizadas sendo também superiores os resultados dessa última. Para o reparo do aneurisma roto por meio de técnicas endovasculares, o centro médico deve estar preparado para a realização desse procedimento, sendo que o paciente deve estar clinicamente estável para poder realizar uma tomografia e a equipe médica verificar se a anatomia da aorta é adequada para este reparo. Na prática médica cirúrgica, a maioria dos aneurismas são tratados por meio de reparação aberta (JIM JEFFREY, 2018).

#### **4.5 Prognóstico e Complicações**

O prognóstico para um paciente que tem o AAA roto é muito reservado e depende de vários fatores, entre eles está o grau ruptura - quanto maior o extravasamento de sangue mais rápido o paciente entra em estado de hipotensão e choque -, a velocidade do atendimento médico e de resolução. A realidade atual ainda é de um prognóstico ruim devido à demora de atendimentos e de poucos centros especializados para a realização do procedimento de emergência, lembrando que o prognóstico cirúrgico é melhor nos

pacientes que conseguem atendimentos em centros com procedimento endovascular (Dalman L Ronald, 2020).

Por conseguinte, apesar de o tratamento de AAA estar há anos estabelecido na literatura médica, as complicações peri e pós-operatórias de reparo da aorta podem acontecer e levarem a um desfecho ruim, sendo essas complicações maiores no procedimento por via aberta. De exemplo dessas complicações, tem-se as intercorrências cardíacas como coronariopatias, problemas pulmonares como embolia pulmonar e gastrointestinais como a isquemia mesentérica, pela interrupção de vascularização, que podem levar o paciente a óbito. Ademais, a infecção da prótese vascular é responsável por uma taxa de óbitos por complicações pós-cirúrgicas significativa, sendo que é diagnosticada no 10º e 16º dia de pós-operatório (Becker Monica, et al, 2002). O desfecho do caso relatado, apesar da gravidade do caso, foi extremamente positivo, não tendo intercorrências durante o procedimento cirúrgico e com uma excelente recuperação pós-cirúrgica. Paciente ficou internado na UTI no pós-operatório e posteriormente transferido para leito de enfermaria, devido a boa evolução do quadro.

## 5 CONCLUSÃO

O Aneurisma de Aorta Abdominal roto apresenta elevadas taxas de morbimortalidade, as quais estão relacionadas, principalmente, à gravidade do quadro clínico, a falha no diagnóstico precoce e às complicações do tratamento. É imprescindível para um bom prognóstico desta grave patologia, a realização do exame físico de qualidade em todo paciente que apresente a tríade clássica do AAA roto: dor aguda intensa, massa abdominal pulsátil e hipotensão. Além de confirmar o diagnóstico, solicitando exame de imagem sempre que esse for disponível.

Dilatações aneurismáticas diagnosticadas precocemente, ou seja, quando essas possuem pequeno diâmetro anteroposterior e cujos portadores realizam seguimento adequado fazem imensa diferença no processo terapêutico e na recuperação do paciente. O acompanhamento contínuo com a realização de exame de imagem seriado conforme as indicações, bem como orientar adequadamente o paciente sobre sua condição, sinais de alarme e complicação, quando e onde buscar ajuda também são capazes de impactar na redução da taxa de mortalidade. Além disso, a abordagem terapêutica precoce do aneurisma roto é primordial para o desfecho positivo do paciente, minimizando as chances de falhas, nesta patologia cuja mortalidade impressiona pelas elevadas taxas.

Dado todo o exposto, o presente relato de caso evidencia a importância do conhecimento de patologias vasculares graves pelo médico generalista, como o Aneurisma de Aorta Abdominal, tal qual sua epidemiologia, fatores de risco, quadro clínico, condições de agudização, abordagem inicial e seguimento do paciente portador, a fim de impactar positivamente na sobrevivência e qualidade de vidas dos pacientes.

## 6 REFERÊNCIAS

Albuquerque LC PJ BD. **Diretrizes para a cirurgia das doenças de aorta.** Arq Bras Cardiol. 2004;82((supl V)).

BECKER, Mônica; BONAMIGO, Telmo P.; FACCINI, Felipe Puricelli. **Avaliação da mortalidade cirúrgica em aneurismas infra-renais da aorta abdominal.** Jornal Vascular Brasileiro, v. 1, n. 1, p. 15-21, 2020.

CHUNG, Jayar et al. **Epidemiology, risk factors, pathogenesis, and natural history of abdominal aortic aneurysm.** UpToDate, 2018.

Conway KP, Byrne J, Townsend M, Lane IF. **Prognosis of patients turned down for conventional abdominal aortic aneurysm repair in the endovascular and sonographic era: Szilagyi revisited?** J Vasc Surg. 2001;33:752–7.

CORRÊA, Ingrid Braga et al. **Aneurismas de aorta abdominal rotos e com risco iminente de ruptura.** Radiologia Brasileira, v. 52, n. 3, p. 182-186, 2019.

DALMAN, Ronald L.; MELL, Matthew. **Management of asymptomatic abdominal aortic aneurysm.** Official reprint from UpToDate.[Google Scholar], 2016.

EIDT, John F.; MILLS, J. L.; COLLINS, K. A. **Open surgical repair of abdominal aortic aneurysm.** 2015.

JIM, Jeffrey et al. **Management of symptomatic (non-ruptured) and ruptured abdominal aortic aneurysm.** UpToDate, 2017.

JIM, Jeffrey; THOMPSON, Robert W.; EIDT, J. F. **Clinical features and diagnosis of abdominal aortic aneurysm.** UpToDate., 2018.

KIRKWOOD, M. **Iliac Artery Aneurysm.** UpToDate, 2013.

Reed WW, Hallett JW, Damiano MA, Ballard DJ. **Learning from the last ultrasound. A population-based study of patients with abdominal aortic aneurysm.** Arch Intern Med. 1997;157:2064–8.

ROSSI, Murilo. **Cirurgia Vascular: Cirurgia Endovascular e Angiologia.** Terceira Edição. Local de publicação: Editora Revinter, publicação em 2014.

SAKALIHASAN, Natzi; LIMET, Raymond; DEFAWE, Olivier Damien. **Abdominal aortic aneurysm.** The Lancet, v. 365, n. 9470, p. 1577-1589, 2005.

Schlösser FJ V, Tangelder MJD, Verhagen HJM, van der Heijden GJMG, Muhs BE, van der Graaf Y, et al. **Growth predictors and prognosis of small abdominal aortic aneurysms.** J Vasc Surg. 2008;47:1127–33.

Scott RAP, Tisi P V., Ashton HA, Allen DR. **Abdominal aortic aneurysm rupture rates:** A 7- year follow-up of the entire abdominal aortic aneurysm population detected by screening. J Vasc Surg. 1998;28:124–8.