



Alexsandra Vier

TRABALHO FINAL DE GRADUAÇÃO
CÂNCER DE MAMA NA GESTAÇÃO: RELATO DE CASO

Santa Maria, RS

2019

Alexsandra Vier

CÂNCER DE MAMA NA GESTAÇÃO: RELATO DE CASO

Trabalho Final de Graduação apresentado ao Curso de Medicina, Área de Ciências da Saúde, da Universidade Franciscana - UFN, como requisito parcial para obtenção do título de Médico.

Orientador: Felipe Costa

Santa Maria, RS

2019

Alexsandra Vier

CÂNCER DE MAMA NA GESTAÇÃO: RELATO DE CASO

Trabalho Final de Graduação apresentado ao Curso de Medicina, Área de Ciências da Saúde, da Universidade Franciscana - UFN, como requisito parcial para obtenção do título de Médico.

Prof. Dr. Felipe Costa – Orientador (UFN)

Prof. Dr. Flavio Cabreira Jobim (UFN)

Prof. Dr. Marcelo Lorensi Feltrin (UFN)

Aprovado em ____ de _____ de _____.

RESUMO

CÂNCER DE MAMA NA GESTAÇÃO: RELATO DE CASO

Introdução: o câncer de mama é a neoplasia mais incidente entre as mulheres brasileiras e sua frequência em grávidas tende a elevar-se nos próximos anos, em razão das mudanças do estilo de vida da mulher moderna. O objetivo do tratamento da gestante é o mesmo da não gestante e a forma de tratamento necessita ser avaliada minuciosamente, em virtude dos potenciais efeitos adversos para o feto.

Objetivo: o presente relato de caso teve como objetivo discutir, através da literatura científica, a incidência de câncer de mama na gestação, ressaltando a importância do diagnóstico e tratamento dessa neoplasia, visando à saúde da mulher em todos os âmbitos e o bem estar fetal. Além disso, buscou-se destacar a melhor forma de condução desse relato de caso comparado com a literatura médica e alertar para a possibilidade de câncer de mama na gestação, difundindo, assim, o conhecimento adquirido.

Métodos: este trabalho consiste em um relato de caso com posterior revisão de literatura. A análise foi realizada através de um estudo retrospectivo de prontuário. A revisão de literatura foi feita através de referências atuais sobre o tema abordado, por meio da análise sistemática das referências bibliográficas das principais bases de dados da literatura médica.

Discussão: a discussão foi realizada através da comparação dos dados obtidos do relato de caso com as informações da literatura. Verificou-se que os métodos diagnósticos e terapêuticos empregados são os mesmos das pacientes não grávidas. Porém, o tratamento necessita considerar diversos fatores, a exemplo da idade gestacional da paciente.

Conclusão: em consonância com a literatura, a cirurgia foi considerada a melhor escolha de tratamento para o caso relatado, com posterior quimioterapia e radioterapia. Conclui-se, portanto, que as informações sobre o câncer de mama na gravidez ainda são limitadas, tornando essa situação diagnóstica um desafio para a medicina.

Palavras-chave: Câncer de mama. Gestação. Gravidez. Diagnóstico. Tratamento.

ABSTRACT

BREAST CANCER IN PREGNANCY: CASE REPORT

Introduction: breast cancer is the most common cancer among Brazilian women and its frequency in pregnant women tends to increase in the coming years, due to changes in the lifestyle of modern women. The goal of treatment of pregnant women is the same as that nonpregnant women, and the treatment needs to be thoroughly evaluated, due to the potential adverse effects on the fetus. **Objective:** this study aimed to discuss, through the scientific literature, the incidence of breast cancer in pregnancy, emphasizing the importance of diagnosis and treatment of this cancer, aiming at women's health in all areas and fetal well-being. In addition, it sought to highlight the best way to conduct this case report compared to the medical literature and to warn to the possibility of breast cancer in pregnancy, thus spreading the knowledge acquired. **Methods:** this research consists of a case report with subsequent literature review. The analysis was performed through a retrospective study of medical records. The literature review was made through current references on the approached theme, through the systematic analysis of the bibliographic references of the main databases of the medical literature. **Discussion:** the discussion was conducted by comparing the data obtained from the case report with the information in the literature. It was found that the diagnostic and therapeutic methods used are the same as those of non-pregnant patients. However, the treatment needs to consider several factors, such as the patient's gestational age. **Conclusion:** in consonance with the literature, the surgery was considered the best treatment choice for the reported case, with subsequent chemotherapy and radiotherapy. It is concluded, therefore, that the information about breast cancer in pregnancy is still limited, making this diagnostic situation a challenge for the medicine.

Keywords: Breast Cancer. Gestation. Pregnancy. Diagnosis. Treatment.

SUMÁRIO

1 INTRODUÇÃO	6
1.1 OBJETIVO GERAL	8
1.2 OBJETIVOS ESPECÍFICOS	8
2 DESCRIÇÃO DO CASO	9
2.1 SUJEITO DA PESQUISA.....	9
2.2 INSTRUMENTO DE COLETA DE DADOS (PRONTUÁRIO).....	9
2.3 HISTÓRIA CLÍNICA, EXAME FÍSICO E EXAMES COMPLEMENTARES PARA ELUCIDAÇÃO DO DIAGNÓSTICO E TRATAMENTO DO CÂNCER DE MAMA NA GESTAÇÃO	9
3 DISCUSSÃO COM REVISÃO DA LITERATURA	11
4 CONCLUSÃO	17
REFERÊNCIAS	19
APÊNDICE A – TERMO DE CONFIDENCIALIDADE	23
APÊNDICE B – AUTORIZAÇÃO PARA REALIZAÇÃO DE PESQUISA	24
ANEXO A – ULTRASSONOGRAFIA DE MAMA DIREITA EVIDENCIADO NÓDULO	25
ANEXO B – DIMENSÕES DO NÓDULO MAMÁRIO EM ULTRASSONOGRAFIA .	26
ANEXO C – LAUDO DA ULTRASSONOGRAFIA MAMÁRIA	27

1 INTRODUÇÃO

O diagnóstico de câncer de mama é um problema que abala as mulheres em todos os âmbitos de suas vidas, sendo possivelmente o mais temeroso entre elas, em virtude de sua elevada incidência e, especialmente, em razão do abalo social e psicológico gerado. (FERNANDES et al., 2011). Sendo assim, se receber o diagnóstico dessa neoplasia já causa sofrimento a qualquer paciente feminina, quando ocorre em uma gestante, o conflito emocional é ainda maior. (MALUF; MORI; BARROS, 2005).

Segundo arquivos do Instituto Nacional de Câncer (INCA), há diversos tipos de câncer de mama, por isso, a doença pode evoluir de formas variadas, pois depende das características de cada tumor. Ademais, esse tipo de câncer continua a ser o mais incidente entre as mulheres brasileiras, existindo estimativa de 59.700 casos para cada ano do biênio 2018-2019. (INCA, 2019).

Pesquisas estimam que a incidência de câncer de mama associado à gestação oscila de 1:3000 a 1:10.000 gestações, sendo o diagnóstico, na maior parte das vezes, em estágios avançados. (KEYSER et al., 2012). Sua frequência tende a elevar-se nos próximos anos, em razão da tendência de menor paridade e do adiamento da primeira gestação para a terceira e quarta década de vida, resultado das modificações do estilo de vida da mulher moderna. (GOLDMAN; AUSIELLO, 2014).

Segundo Martins e Lucarelli (2012) alguns tratamentos podem aumentar o potencial de teratogenicidade, perdas fetais, prematuridade e restrição de crescimento; assim, esses fatos, somados ao medo da morte e da incapacidade de acompanhar o crescimento da criança, tornam difícil o enfrentamento e as condutas médicas em comparação à doença fora desse período. Mas, o tratamento do câncer de mama durante a gravidez pode ser efetivo, gerando a melhora do prognóstico tanto materno quanto fetal. (MONTEIRO et al., 2014).

Conforme Monteiro et al. (2013) o objetivo do tratamento da gestante é o mesmo da não gestante: o controle da doença local e a prevenção de metástases. No entanto, os autores acrescentam também que a forma de tratamento necessita ser avaliada mais minuciosamente, em virtude dos potenciais efeitos adversos para o feto. Logo, o binômio mãe-feto não pode ser ignorado durante o manejo do câncer, gerando, muitas vezes, conflitos de conduta e prognóstico, pois o adiamento do

tratamento visando proteger o feto pode comprometer a saúde da mulher. (LOIBL et al., 2006).

Este trabalho consiste em um relato de caso com revisão da literatura. Apresenta relevância acadêmica, uma vez que aborda informações relacionadas ao câncer de mama, o qual é considerado a principal causa mundial de câncer entre as mulheres no mundo e no Brasil, depois do câncer de pele não melanoma. Além disso, este trabalho reflete sobre um problema de saúde pública em um momento muito especial na vida da mulher: a gestação. Assim, esse relato reforça a ideia de que o câncer de mama está cada vez mais frequente em mulheres jovens - como nas gestantes, necessitando-se então de um exame físico nas mamas independente da idade da mulher. Dessa forma, por meio da identificação, da caracterização e do combate dos fatores de risco e formas de tratamento desse tipo de câncer na gestação, este estudo torna-se fundamental para a prevenção, para o diagnóstico precoce e para o combate à doença o mais breve possível, possibilitando, assim, redução das taxas de incidência e de mortalidade do câncer de mama em mulheres gestantes e não gestantes.

A escolha do caso relatado deu-se pelo fato de envolver o diagnóstico e a conduta frente a uma doença extremamente comum na mulher, porém, raro em gestantes. Além disso, a partir da literatura pode-se entender o quão delicado o câncer de mama torna-se nesse período da vida da mulher, uma vez que a conduta não considera apenas um indivíduo, mas sim, duas vidas. Dessa forma, torna-se importante saber o tipo histológico e estágio do câncer, o trimestre da gravidez em que a gestante se encontra e também levar em consideração aquilo que a mãe concorda em realizar de tratamento.

O tema deste trabalho é de grande complexidade, uma vez que cada caso necessita de uma condução de forma personalizada. O estudo da biologia tumoral não se esgota. A cada dia surgem novos conhecimentos diagnósticos e terapêuticos a respeito do câncer de mama. Assim, este estudo torna-se fundamental a nível acadêmico, por destacar a necessidade de atenção desse câncer na gestação, promover atualização e provocar discussão e interesse do leitor.

1.1 OBJETIVO GERAL

O objetivo geral do estudo é discutir, através da literatura científica, a incidência de câncer de mama na gestação, ressaltando a importância do diagnóstico e tratamento dessa neoplasia, visando à saúde da mulher em todos os âmbitos e o bem estar fetal.

1.2 OBJETIVOS ESPECÍFICOS

- Revisar a literatura referente ao carcinoma de mama ductal invasivo na gestante e assim, confrontar com os dados e condutas obtidos nesse relato;
- Demonstrar a apresentação clínica, o diagnóstico e o tratamento disponível, bem como as particularidades desse caso relatado;
- Alertar para o aumento da incidência do câncer de mama e a possibilidade de sua ocorrência no período gestacional;
- Difundir, em ambiente acadêmico, o conhecimento adquirido através deste relato de caso.

2 DESCRIÇÃO DO CASO

2.1 SUJEITO DA PESQUISA

Paciente feminina, 35 anos de idade, cor branca, dentista, G2C1, natural e procedente de Santa Maria (RS), com diagnóstico de carcinoma de mama ductal invasivo do tipo histológico não especial, em mama direita.

2.2 INSTRUMENTO DE COLETA DE DADOS (PRONTUÁRIO)

O relato de caso foi realizado através de um estudo retrospectivo do prontuário de uma clínica particular do interior do estado do Rio Grande do Sul. A revisão de literatura foi feita através de referências atuais sobre o tema abordado, por meio da análise sistemática das referências bibliográficas das principais bases de dados da literatura médica: Scielo, Pubmed, UpToDate e Ministério da Saúde.

Os dados obtidos do relato serão guardados sigilosamente, com confiabilidade, conforme termo em anexo (Apêndice A). A coleta de dados foi realizada com prévia autorização do responsável pela clínica, local da coleta de dados para o desenvolvimento da pesquisa (Apêndice B).

2.3 HISTÓRIA CLÍNICA, EXAME FÍSICO E EXAMES COMPLEMENTARES PARA ELUCIDAÇÃO DO DIAGNÓSTICO E TRATAMENTO DO CÂNCER DE MAMA NA GESTAÇÃO

Paciente feminina, 35 anos de idade, cor branca, dentista, G2C1, natural e procedente de Santa Maria (RS), primeira gestação com 31 anos, apresentou nódulo palpável em quadrante superior externo da mama direita, notado pela paciente, quando estava com 30 semanas de gestação. Nega história familiar de câncer de mama.

Ao exame físico mamário: mamas de médio volume, simétricas, sem retrações ou abaulamentos. Pele clara, presença de cicatriz inframamária em ambas as mamas por colocação de prótese mamária, sem lesões. Mamilos planos, sem saída de secreções. Palpação de linfonodo em cadeia ganglionar axilar direita, com característica de aproximadamente 1,5 cm, pétreo, fixo e indolor. Cadeias

ganglionares axilar esquerda, cervicais e supra-claviculares não palpáveis. Mamas densas, com a presença de um nódulo palpável em quadrante superior externo da mama direita de aproximadamente 3,0 cm, indolor e aderido a planos profundos.

Executado inicialmente ultrassonografia das mamas (Anexo A e B). O laudo da ultrassonografia (Anexo C) evidenciou um nódulo hipoecoico, espiculado, com maior eixo paralelo à pele, no quadrante súpero lateral da mama direita, medindo 2,6 x 1,5 x 2,3 cm, com prolongamentos axilares livres. BIRADS classificado na categoria 4C. Mama esquerda sem particularidades.

Realizado *core biopsy* que evidenciou carcinoma ductal invasivo de tipo histológico não especial, grau II de Nottingham na amostra, grau nuclear 3, com invasão angiolinfática e perineural não detectadas. Receptores de estrogênio e progesterona positivos. HER2 negativo. Realizada também *core biopsy* em linfadenomegalia axilar à direita que evidenciou infiltração difusa de tecido fibroadiposo por carcinoma – histologia consistente com carcinoma mamário invasivo de fenótipo ductal, não se identificando parênquima nodal (linfonodo) residual nos cortes examinados.

A paciente iniciou quimioterapia neoadjuvante no terceiro trimestre de gestação. O nascimento ocorreu com 37 semanas de gestação, por meio de cesariana, em 29 de abril de 2019. O recém-nascido nasceu saudável.

Após completar os ciclos de quimioterapia neoadjuvante, o plano terapêutico será setor de mama com esvaziamento axilar, com posterior quimioterapia e radioterapia.

3 DISCUSSÃO COM REVISÃO DA LITERATURA

O câncer de mama associado à gestação é definido como uma neoplasia diagnosticada durante a gravidez, ou até um ano após o parto. (PSYRRI; BURTNESS, 2005). A paciente do referido caso encaixa-se na definição da patologia em questão, por ter sido diagnosticada ainda no terceiro trimestre da gestação.

O diagnóstico de câncer de mama é motivo de elevado temor na sociedade em geral e principalmente nas mulheres, em virtude do elevado índice de morbimortalidade. (ARAÚJO; FERNANDES, 2008). Portanto, refere-se a uma condição desafiadora, de abordagem cuidadosa, cuja condução geralmente ocasiona ansiedade para a paciente, para a sua família e para os profissionais envolvidos, em razão do paradigma criado entre a conduta ideal para proteger a mãe e o feto. (LOIBL et al., 2006).

Os casos de carcinoma de mama na gravidez são incomuns, mas, a sua prevalência está aumentando, pois, como no caso em questão, a maternidade tem sido atrasada pelas mulheres e, apesar de sua baixa incidência, o câncer de mama continua a ser o tipo de carcinoma mais frequente nas mulheres. (DURRANI; AKBAR; HEENA, 2018).

No Brasil, as taxas de mortalidade por câncer de mama permanecem altas, possivelmente pelo diagnóstico ainda ser feito em estágios avançados. (MONTEIRO et al., 2014). Segundo Keyser et al. (2012) este retardo no diagnóstico intensifica-se mais no período gravídico-puerperal, já que as alterações fisiológicas mamárias dificultam a identificação do nódulo suspeito, ainda mais com o baixo índice de suspeição da doença neste período e resistência de profissionais e pacientes em realizar testes radiográficos e procedimentos invasivos neste momento.

Em consonância com o relato apresentado, a maior parte dos cânceres de mama em gestantes são os adenocarcinomas ductais, da mesma forma que em mulheres não grávidas. (MAXWELL et al., 2019). O caso relatado diz respeito a uma paciente do sexo feminino com 35 anos de idade, mas não primigesta e com hábitos de vida saudáveis, fatores de risco a serem considerados para o câncer de mama na gestação.

Travis e Jey (2003) comentam que mulheres nulíparas apresentam maior chance de desenvolver câncer de mama do que mulheres multíparas. Da mesma

maneira, os autores acrescentem que, as mulheres que tem seu primeiro filho depois dos 30 anos de idade, tem um risco rapidamente maior de desenvolver carcinoma de mama do que aquelas que normalmente são expostas a valores mais elevados de estrogênio durante um período prolongado. Os autores também informam que menarca precoce (antes dos 12 anos de idade) e menopausa após os 55 anos são fatores de risco importantes, uma vez que o tempo exposto ao estrogênio é maior e a gravidez leva a uma interrupção dos níveis hormonais cíclicos normais.

Outro fator de risco em estudo são os grupos etários juvenis que pertencem a famílias de risco, colocando em análise questionamentos sobre os hábitos de vida. (MALUF; MORI; BARROS, 2005). Assim, a prevenção primária permanece restrita a recomendações dietéticas, no combate ao sobrepeso, diminuição do tabagismo e álcool e uso de critérios palpáveis na utilização de terapia de reposição hormonal. (REZENDE et al., 2005).

De acordo com Mottola Junior et al. (2002) o diagnóstico clínico geralmente é dificultado em virtude das alterações fisiológicas sofridas pela mama durante o período gestacional, tais como hipertrofia, hipervascularização e ingurgitamento, ocasionando um atraso no diagnóstico em gestantes como ocorreu na paciente desse caso, que acabou descobrindo o nódulo já no terceiro trimestre da gestação. Sendo assim, quando identificado um nódulo em mama ao exame físico em gestante ou lactante tem-se exigência de avaliação rápida. (COSTA et al., 2006).

Conforme Durrani, Akbar e Heena (2018) o câncer de mama na gestação normalmente se demonstra como uma massa indolor ou espessamento no seio, às vezes com descarga do mamilo. Portanto, segundo os autores, todas as mulheres grávidas necessitam ser submetidas a um exame clínico da mama como parte do primeiro exame obstétrico.

De acordo com Martins e Lucarelli (2012) devido às alterações da mama na gestação, o ideal é que o exame clínico e de imagens, sejam feitos, como rotina, no período pré-gestacional, ainda mais em mulheres com elevado risco para o desenvolvimento do câncer de mama. Dessa forma, a abordagem diagnóstica do câncer de mama na gestação deve basear-se nos três pilares que foram seguidos no relato dessa paciente: exame clínico, imagem e biópsia. (SAUNDERS; IVES; TAYLOR, 2012).

A paciente foi submetida a uma ultrassonografia mamária, que, segundo Keyser et al. (2012), é um exame 100% preciso na detecção de massas em pacientes com câncer de mama na gestação. Assim, na gravidez, o primeiro exame a ser realizado é a ultrassonografia mamária, pois esse exame apresenta baixo custo e uma boa capacidade de diferenciar lesões císticas de sólidas. (SAUNDERS; IVES; TAYLOR, 2012). Além disso, aproximadamente 80% das massas identificadas na gestação são patologias benignas; logo, não se justificaria já iniciar a investigação com exames invasivos na ausência de suspeita maligna. (PSYRRI; BURTNESSE, 2005). Conforme Durrani, Akbar e Henna (2018) a ultrassonografia, inclusive, pode ajudar na avaliação da resposta à quimioterapia neoadjuvante, sendo assim, um exame simples e sensível para a avaliação inicial do carcinoma de mama em gestantes e lactantes.

Se uma massa sólida for encontrada, uma mamografia pode ser realizada; porém, a paciente do relato não realizou a mamografia, uma vez que a sensibilidade da mamografia em mulheres com idade abaixo de 40 anos é baixa devido ao aumento da densidade do parênquima no tecido mamário jovem. (ROCHE, 2006). Sendo assim, a mamografia não é aconselhada para observação de câncer de mama em mulheres grávidas. (DURRANI; AKBAR; HEENA, 2018).

Outra opção de imagem que a paciente desse caso poderia realizar seria a ressonância magnética. Entretanto, segundo Durrani, Akbar e Henna (2018), embora a ressonância magnética possa ser um procedimento de eleição, o agente de contraste gadolínio é classificado pela *Food and Drug Administration* (FDA) como uma droga da categoria C para gravidez, pois pode atravessar a placenta, estando vinculado a anomalias fetais.

Como a paciente do caso teve classificação BIRADS 4C, ela necessitou de uma investigação da lesão através de biópsia, que, segundo os autores Martins e Lucarelli (2012), é o padrão-ouro para definir o diagnóstico histológico das lesões suspeitas. Assim, à frente de um nódulo solitário, necessita-se proceder, inicialmente, à punção citológica e/ou biópsia percutânea. (FREITAS et al., 2017). Como realizado no caso em questão, a *core biopsy* é o procedimento de escolha, sendo um método seguro realizado com anestesia local e sensibilidade de cerca de 90%. (ROVERA et al., 2013).

Conforme Psyrrri e Burtness (2005) muitas mulheres com carcinoma de mama na gestação já estão em estágios avançados no instante do diagnóstico, dessa

forma, a análise completa de possíveis metástases é justificada, principalmente para os locais para os quais o câncer de mama geralmente metastatiza que são pulmões, fígado e ossos. Por isso, segundo Deckers e Amant (2009) as metástases hepáticas normalmente são analisadas com ultrassonografia, já a avaliação da metástase óssea na gravidez costuma ser feita com ressonância magnética sem contraste e radiografias de tórax são consideradas seguras para avaliar metástase pulmonar, desde que com proteção abdominal. Porém, na paciente desse caso não foram realizados exames para pesquisa de metástase nos sítios mais prevalentes.

De acordo com Durrani, Akbar e Heena (2018) o tratamento do câncer de mama durante a gravidez necessita de um acordo entre a gestante, o oncologista e o obstetra a cerca dos benefícios do parto precoce, seguido do tratamento versus o início da terapia, enquanto permanece a gravidez. Os autores dizem que ao se escolher o melhor tratamento, os fatores que necessitam ser considerados são o estágio atual da doença, o status do receptor hormonal e o trimestre da gravidez. Assim, antes de qualquer decisão, foi acordado com a paciente do relato o que seria melhor para ela e seu bebê, conforme o seu tipo histológico de carcinoma, respeitando também quais eram as suas perspectivas.

O resultado da ultrassonografia mamária demonstrou um nódulo medindo 2,6 x 1,5 x 2,3 cm. Pelo tamanho do nódulo estar entre 2 a 5 cm e a paciente não apresentar acometimento linfonodal nem metástase, o estadiamento do caso em questão é IIA – T2N0M0. (MINISTÉRIO DA SAÚDE (MS), 2018, p. 8). Outro fator de extrema importância a ser avaliado é status do receptor hormonal do tumor, que no caso em questão era positivo. Mas, como a paciente é uma gestante, o tratamento com antagonista do receptor hormonal estrogênio, como o tamoxifeno, está contraindicado. (AGÊNCIA NACIONAL DE VIGILÂNCIA SANITÁRIA (ANVISA), 2006, p. 44).

Conforme Amant et al. (2013) estudos recentes sugerem que, mães e bebês, podem realizar o tratamento do câncer de mama durante a gestação, desde que esse tratamento seja feito de maneira oportuna. Para doença que for operável, a cirurgia é considerada a melhor escolha de tratamento durante a gestação e a quimioterapia pode ser feita com segurança no segundo e terceiro trimestres. (AMANT et al., 2015). Como a paciente já estava no terceiro trimestre, optou-se pela quimioterapia neoadjuvante, com posterior mastectomia segmentar com esvaziamento axilar, seguida por quimioterapia e radioterapia.

Segundo Durrani, Akbar e Heena (2018) a quimioterapia pode ter diversos efeitos em longo prazo, inclusive disfunção gonadal, mutagênese de células germinativas, teratogenicidade e comprometimento do desenvolvimento físico e neurológico do bebê. Pesquisas demonstram que, pacientes com câncer de mama que realizaram terapia quimioterápica durante a gestação, apresentaram maior taxa de indução do parto e trabalho de parto prematuro; porém, isso não aumentou a incidência de cesárea, a taxa de internação na UTI e também não reduziu o peso ao nascer. (MAXWELL et al., 2019).

Quando administrada no primeiro trimestre, a quimioterapia oferece um risco alto de aborto espontâneo e um risco estimado de até 17% de malformações fetais. (PATEL et al., 2007). Por isso, a quimioterapia deve ser evitada durante o primeiro trimestre. Como a organogênese está finalizada no segundo e terceiro trimestres, a quimioterapia é amplamente utilizada nesse período, como se realizou no caso em questão. (DURRANI; AKBAR; HEENA, 2018).

Em relação ao regime terapêutico, o mais frequentemente utilizado consiste em 5-fluorouracil (F), doxorrubicina (A) ou epirrubicina (E) e ciclofosfamida (C) ou na combinação de doxorrubicina e ciclofosfamida (AC). (MONTEIRO et al., 2013). Em pacientes grávidas com câncer de mama, há taxa relativamente alta de positividade para o HER-2. Nestes casos, está indicado o tratamento com um anticorpo monoclonal humanizado anti-HER2, o Trastuzumab. (NAZÁRIO; FACINA; FILASSI, 2015). Contudo, a paciente do relato não era HER-2 positivo, logo, um anticorpo não foi utilizado em seu tratamento.

No primeiro trimestre é recomendado cirurgia com mastectomia e estadiamento axilar, a qual pode ser realizada com segurança, sem complicações inesperadas. (DURRANI; AKBAR; HEENA, 2018). Para pacientes no segundo ou terceiro trimestre, a terapia cirúrgica de conservação mamária (tumorectomia) junto à quimioterapia ou seguida de irradiação após o parto é uma alternativa, opção esta que foi a escolhida para o caso. (LOIBL et al., 2006).

Por ter sido submetida à tumorectomia, que é uma cirurgia conservadora, a paciente do caso necessitou de radioterapia, entretanto, posterior ao tratamento quimioterápico adjuvante. Nesta situação, conforme o Consenso do Controle de Câncer de Mama do Ministério da Saúde (2004), a quimioterapia após cirurgias radicais ou conservadoras posterga o começo do tratamento radioterápico para o término da terapêutica quimioterápica, não devendo ultrapassar o período de seis

meses desde a realização da cirurgia. Assim, como qualquer exposição do feto à radiação pode colocá-lo em risco, a radioterapia pode ser postergada, devendo ser realizada após o parto, como no presente relato. (DURRANI; AKBAR; HEENA, 2018).

De acordo com Hartman e Eslick (2016) apesar da capacidade de reação do tecido mamário à estimulação hormonal no momento da gestação e da lactação, o prognóstico não demonstra diferir das pacientes que não estão grávidas na mesma idade e estágio da doença. Até o presente momento, os estudos não evidenciaram que atrasos de tratamento que às vezes são precisos durante a gravidez têm um efeito sobre o resultado do câncer de mama. (DURRANI; AKBAR; HEENA, 2018).

4 CONCLUSÃO

Relatou-se um caso de câncer de mama ductal invasivo em uma gestante, descoberto no terceiro trimestre de gestação, que permitiu estudar, refletir, revisar e discutir, através da literatura, as principais questões que envolvem o diagnóstico e o tratamento da paciente. Buscou-se enfatizar que a conduta diagnóstica e, principalmente, terapêutica é dependente de diversos fatores, como o período gestacional e tipo histológico do câncer de mama.

Dentre as principais abordagens aprendidas com o relato desse caso, reconhece-se que o câncer de mama é uma neoplasia que precisa ser amplamente combatida, através de uma terapia eficaz, uma vez que é o câncer mais incidente entre as mulheres brasileiras. Devido a sua alta incidência, ainda é um verdadeiro desafio para a medicina, sendo o melhor caminho o diagnóstico precoce.

Já o câncer de mama na gravidez é uma condição clínica com baixa incidência, mas que tem se tornado cada vez mais frequente ao passo que as mulheres estão postergando a maternidade, além de outros fatores relacionados. As informações sobre o câncer de mama na gravidez ainda são limitadas, uma vez que envolve dois indivíduos em um período importante da vida da mulher, tornando essa situação diagnóstica um desafio para a medicina.

Toda a suspeita de neoplasia de mama na gestação ou lactação precisa ser rapidamente investigada, pois não se pode postergar o diagnóstico. O primeiro exame a ser utilizado é a ultrassonografia, devido ao seu baixo custo e boa eficácia. Porém, para o diagnóstico definitivo, o padrão-ouro é a realização de biópsia através da *core biopsy*.

O tratamento da gestante depende de diversos fatores, por isso, cada caso deve ser individualizado. No relato em questão, a cirurgia foi considerada a melhor escolha de tratamento, com posterior quimioterapia e radioterapia. A conduta médica está de acordo com a literatura estudada, apesar de existirem alternativas para a realização do diagnóstico e tratamento.

O presente relato de caso demonstra a complexidade na abordagem de um câncer de mama em uma gestante. Esse diagnóstico abala tanto à mãe, quanto à família envolvida no caso, uma vez que são dois indivíduos incluídos na conduta médica.

Conclui-se, portanto, que a descrição desse relato de caso foi muito valorosa, tanto na aquisição de conhecimentos na área oncológica e gineco-obstétrica, bem como no alcance dos objetivos propostos. Pode-se alertar o ambiente acadêmico sobre a possibilidade e o aumento da proporção de casos de câncer de mama em mulheres gestantes, oferecendo assim alternativas de diagnóstico e tratamento disponíveis na literatura atual.

REFERÊNCIAS

AGÊNCIA NACIONAL DE VIGILÂNCIA SANITÁRIA (ANVISA). **Portaria nº 354, de 11 de agosto de 2006**. Disponível

em: <<http://portal.anvisa.gov.br/documents/33836/350888/116.pdf/b9adb5e9-362b4e65-832e-1338bfe12e92?vers>>. Acesso em: 10 dez. 2019.

AMANT, Frédéric et al. Pediatric Outcome after Maternal Cancer Diagnosed during Pregnancy. **New England Journal of Medicine**, Massachusetts, v. 373, n. 19, p. 1824-1834, Nov. 2015. Disponível em:

<<https://www.ncbi.nlm.nih.gov/pubmed/26415085>>. Acesso em: 19 jun. 2019.

AMANT, Frédéric et al. Prognosis of women with primary breast cancer diagnosed during pregnancy: results from an international collaborative study. **Journal of Clinical Oncology**, Alexandria, v. 31, n. 20, p. 2532-2539, Jul. 2013. Disponível em:

<<https://www.ncbi.nlm.nih.gov/pubmed/23610117>>. Acesso em: 11 jun. 2019.

ARAÚJO, Iliana Maria de Almeida; FERNANDES, Ana Fátima Carvalho. O significado do diagnóstico do câncer de mama para a mulher. **Esc. Anna Nery**, Rio de Janeiro, v. 12, n. 4, p. 664-671, Dez. 2008. Disponível em:

<http://www.scielo.br/scielo.php?script=sci_arttext&pid=S1414-81452008000400009&lng=en&nrm=iso>. Acesso em: 05 maio 2019.

BRASIL. Ministério da Saúde. **Controle do Câncer de Mama**. Documento de Consenso. Brasília: Ministério da Saúde, 2004. p. 5-39. Disponível em:

<<http://bvsms.saude.gov.br/bvs/publicacoes/ConsensoIntegra.pdf>>. Acesso em: 15 out. 2019.

BRASIL. Ministério da Saúde. Portaria n 4, de 23 de janeiro de 2018. **Diretrizes Diagnósticas e Terapêuticas do Carcinoma de Mama**. Brasília, p. 8. Disponível em: <<https://portalarquivos2.saude.gov.br/images/pdf/2018/fevereiro/07/PORTARIA-no-04-PCDT.carcinoma.mama.2018.pdf>>. Acesso em: 10 dez. 2019.

COSTA, Carmen Lúcia da et al. Câncer de mama durante a gestação: revisão bibliográfica. **HU Revista**, v. 32, n. 4, p. 109-114, Dez. 2006. Disponível em:

<<https://periodicos.ufjf.br/index.php/hurevista/article/view/26/21>>. Acesso em: 22 maio 2019.

DECKERS, Sarah; AMANT, Frédéric. Breast cancer in pregnancy: a literature review. **Facts, Views e Vision**, Lovaina, v. 1, n. 2, p. 130-141, Dez. 2009. Disponível em:

<<https://www.ncbi.nlm.nih.gov/pmc/articles/PMC4251272/>>. Acesso em: 11 maio 2019.

DURRANI, Sajid; AKBAR, Shomaila; HEENA, Humariya. Breast Cancer During Pregnancy. **Cureus**, Riyadh Arábia Saudita, v. 10, n. 7, p. 1-12, Jul. 2018. Disponível em: <<https://www.ncbi.nlm.nih.gov/pmc/articles/PMC6128597/>>. Acesso em: 13 jun. 2019.

FERNANDES, Ana Fátima Carvalho et al. O prognóstico de câncer de mama na gravidez: evidências para o cuidado de enfermagem. **Rev. Latino-Americana de Enfermagem**, São Paulo, v. 19, n. 6, p. 1453-1461, Dez. 2011. Disponível em: <http://www.scielo.br/scielo.php?pid=S0104-11692011000600024&script=sci_arttext&tlng=pt>. Acesso em: 15 jun. 2019.

FREITAS, Fernando et al. **Rotinas em Ginecologia**. 7ª ed. Porto Alegre: Artmed, 2017.

GOLDMAN, Lee; AUSIELLO, Dennis. **Cecil Medicina Interna**. 24. ed. Rio de Janeiro: Elsevier, 2014.

HARTMAN, Emily; ESLICK, Guy. The prognosis of women diagnosed with breast cancer before, during and after pregnancy: a meta-analysis. **Breast Cancer Research and Treatment**, Suíça, v. 160, n. 2, p. 347-360, Nov. 2016. Disponível em: <<https://www.ncbi.nlm.nih.gov/pubmed/27683280>>. Acesso em: 10 jun. 2019.

INCA. Instituto Nacional de Câncer. **Tipos de Câncer**. 2019. Disponível em: <<https://www.inca.gov.br/tipos-de-cancer/cancer-de-mama>>. Acesso em: 11 jun. 2019.

KEYSER, Erin et al. Pregnancy-associated breast cancer. **Reviews in Obstetrics and Gynecology**, Estados Unidos, v. 5, n. 2, p. 94-99, Jul. 2012. Disponível em: <<https://www.ncbi.nlm.nih.gov/pmc/articles/PMC3410508/>>. Acesso em: 01 maio 2019.

LOIBL, Sibylle et al. Breast carcinoma during pregnancy. **Wiley InterScience**, Estados Unidos, v. 106, n. 2, p. 237-246, Dez. 2006. Disponível em: <<https://onlinelibrary.wiley.com/doi/epdf/10.1002/cncr.21610>>. Acesso em: 23 maio 2019.

MALUF, Maria Fernanda de Matos; MORI, Lincon Jo; BARROS, Alfredo Carlos. O impacto psicológico do câncer de mama. **Revista Brasileira de Cancerologia**, São Paulo, v. 51, n. 2, p. 149-154, Abr. 2005. Disponível em: <https://rbc.inca.gov.br/site/arquivos/n_51/v02/pdf/revisao1.pdf>. Acesso em: 01 maio 2019.

MARTINS, Maria Marta; LUCARELLI, Adrienne Pratti. Câncer de mama e gestação. **Femina**, v. 40, n. 4, p. 203-207, Ago. 2012. Disponível em: <<http://files.bvs.br/upload/S/0100-7254/2012/v40n4/a3374.pdf>>. Acesso em: 22 maio 2019.

MAXWELL, Cynthia et al. Breast Cancer in Pregnancy: A Retrospective Cohort Study. **Gynecologic and Obstetric Investigation**, Canadá, v. 84, n. 1, p. 79-85, Jan. 2019. Disponível em: <<https://www.karger.com/Article/FullText/493128>>. Acesso em: 02 maio 2019.

MONTEIRO, Denise L. M et al. Câncer de mama na gravidez: diagnóstico e tratamento. **Revista HUPE**, Rio de Janeiro, v. 13, n. 3, p. 68-72, Jul. 2014.

Disponível em: <http://revista.hupe.uerj.br/detalhe_artigo.asp?id=497>. Acesso em: 01 maio 2019.

MONTEIRO, Denise Leite Maia et al. Câncer de mama na gravidez e quimioterapia: revisão sistemática. **Revista da Associação Médica Brasileira**, São Paulo, v. 59, n. 2, p. 174-180, Abr. 2013. Disponível em: <http://www.scielo.br/scielo.php?script=sci_arttext&pid=S0104-42302013000200018>. Acesso em: 15 jun. 2019.

MOTTOLA JUNIOR, Juvenal et al. Câncer de Mama Associado à Gravidez: Um Estudo Caso/Controle. **Revista Brasileira de Ginecologia e Obstetrícia**, v. 24, n. 9, p. 585-591, Out. 2002. Disponível em: <http://www.scielo.br/scielo.php?pid=S010072032002000900004&script=sci_abstract&tlng=pt>. Acesso em: 08 maio 2019.

NAZÁRIO, A.C.P.; FACINA, G.; FILASSI, J. R. Breast câncer: news in diagnosis and treatment. **Rev. Assoc. Med. Bras.**, v. 61, n. 6, p. 543-552, Dez. 2015. Disponível em: <http://www.scielo.br/scielo.php?script=sci_arttext&pid=S0104-42302015000600543&lng=en&nrm=iso&tlng=en>. Acesso em: 15 out. 2019.

PATEL, Shital et al. Imaging the pregnant patient for nonobstetric conditions: algorithms and radiation dose considerations. **Radio Graphics**, Brooklyn, v. 27, n. 6, p. 1705-1722, Nov. 2007. Disponível em: <<https://www.ncbi.nlm.nih.gov/pubmed/18025513>>. Acesso em: 25 maio 2019.

PSYRRI, Amanda; BURTNESS, Barbara. Pregnancy-Associated Breast Cancer. **Cancer Journal**, New Haven, v. 11, n. 2, p. 83-95, Mar. 2005. Disponível em: <<https://www.ncbi.nlm.nih.gov/pubmed/15969981>>. Acesso em: 10 jun. 2019.

REZENDE, Waldemir Washington et al. Câncer de mama associado à gravidez: revisão de literatura. **Femina**, Rio de Janeiro, v. 33, n. 6, p. 435-442, Jun. 2005. Disponível em: <<http://bases.bireme.br/cgi-bin/wxislind.exe/iah/online/?IsisScript=iah/iah.xis&src=google&base=LILACS&lang=p&nextAction=lnk&exprSearch=415263&indexSearch=ID>>. Acesso em: 08 maio 2019.

ROCHE, Nicola. Follow-up after treatment for breast cancer in young women. **The Breast**, Surrey, v. 15, n. 2, p. 71-75, Dez. 2006. Disponível em: <<https://www.ncbi.nlm.nih.gov/pubmed/17382867>>. Acesso em: 22 maio 2019.

ROVERA, F. *et. al.* Management of breast cancer during pregnancy. **International Journal of Surgery**. v. 11, n. 1, p. 64-68, Dez. 2013. Disponível em: <<https://www.sciencedirect.com/science/article/pii/S1743919113600205>>. Acesso em: 10 out. 2019.

SAUNDERS, Chritobel; IVES, Angela; TAYLOR, Donna. The role of breast imaging during pregnancy and lactation in the diagnosis of breast malignancy. **The Radiographer**, v. 59, n. 4, p. 119-123. Nov. 2012. Disponível em: <<https://onlinelibrary.wiley.com/doi/epdf/10.1002/j.2051-3909.2012.tb00187.x>>. Acesso em: 12 jun. 2019.

TRAVIS, Ruth C; JEY, Timothy. Oestrogen exposure and breast cancer risk. **Breast Cancer Research**, Inglaterra, v. 5, n. 5, p. 293-247, Jul. 2003. Disponível em: <<https://www.ncbi.nlm.nih.gov/pubmed/12927032>>. Acesso em: 02 maio 2019.

APÊNDICE A – TERMO DE CONFIDENCIALIDADE

TERMO DE CONFIDENCIALIDADE


Título do projeto: Câncer de mama na gestação: relato de caso
Pesquisador responsável: Felipe Costa
Demais pesquisadores: Alexsandra Vier
Instituição de origem do pesquisador: Universidade Federal de Santa Maria
Área de Conhecimento: Ciências da Saúde
Curso: Medicina
Telefone para contato: (55) 999755376
Local da Coleta de dados: Clínica de Medicina Reprodutiva - Ginecologia e Obstetrícia

O(s) pesquisador(es) do projeto acima identificado(s) assume(m) o compromisso de:

- I. Preservar o sigilo e a privacidade dos sujeitos cujas informações serão estudadas;
- II. Assegurar que as informações serão utilizadas, única e exclusivamente, para a execução do projeto em questão;
- III. Assegurar que os resultados da pesquisa somente serão divulgados de forma anônima, não sendo usadas iniciais ou quaisquer outras indicações que possam identificar o sujeito da pesquisa.

O(s) Pesquisador(es) declara(m) ter conhecimento de que as informações pertinentes às técnicas do projeto de pesquisa somente podem ser acessados por aqueles que assinaram o Termo de Confidencialidade, excetuando-se os casos em que a quebra de confidencialidade é inerente à atividade ou que a informação e/ou documentação já for de domínio público.

Santa Maria, ...25... dejunho..... de 2019.



Assinatura Pesquisador

Nome: Felipe Costa

RG: 9041945214

APÊNDICE B – AUTORIZAÇÃO PARA REALIZAÇÃO DE PESQUISA

AUTORIZAÇÃO PARA REALIZAÇÃO DE PESQUISA

Ao Comitê de Ética em Pesquisa com Seres Humanos – CEP

Prezados Senhores:

Declaro que tenho conhecimento do teor do Projeto de Pesquisa intitulado CÂNCER DE MAMA NA GESTAÇÃO: RELATO DE CASO proposto pela acadêmica ALEXSANDRA VIER, sob a orientação do profº FELIPE COSTA a ser desenvolvido na Área de Ciências da Saúde, junto ao Curso de Medicina da Universidade Franciscana.

O referido projeto será desenvolvido na CLÍNICA DE MEDICINA REPRODUTIVA - GINECOLOGIA E OBSTETRÍCIA o qual só poderá ocorrer a partir da apresentação do Parecer de Aprovação do Comitê de Ética em Pesquisa com Seres Humanos da Universidade Franciscana.

Dr. Felipe Costa
Ginecologia e Obstetrícia
CRM nº 125.201/0

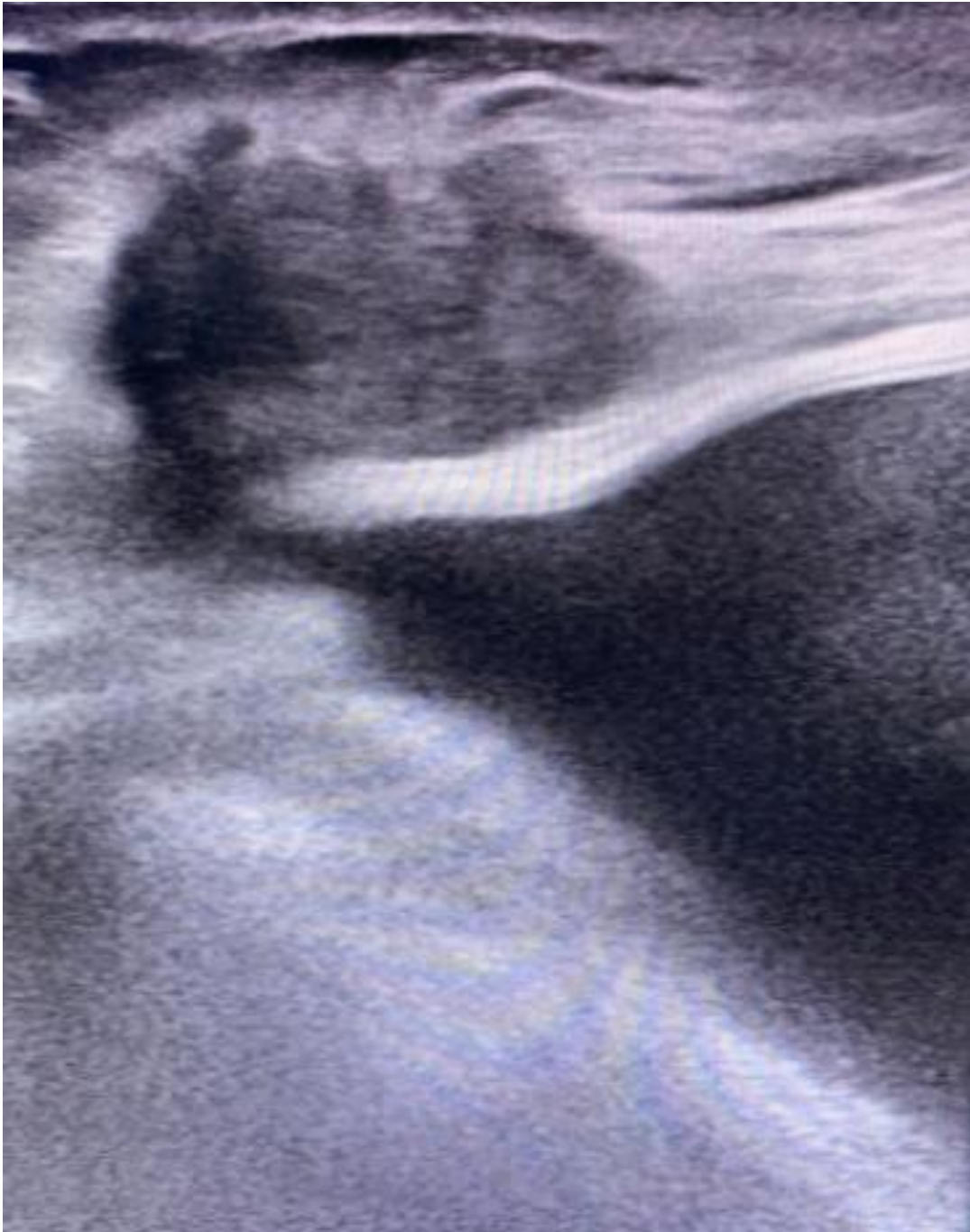
Atenciosamente,



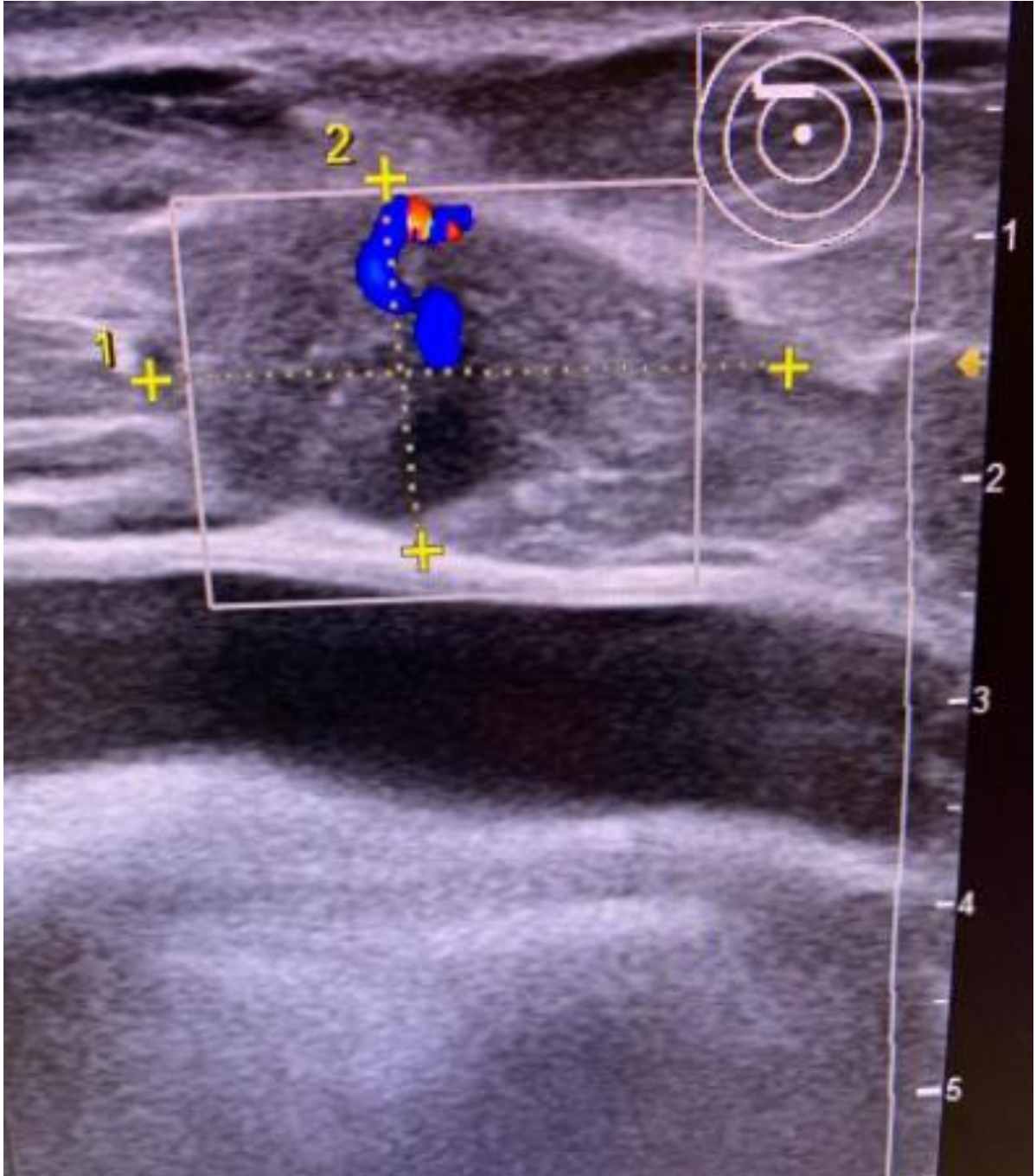
Felipe Costa – Médico responsável pela Clínica

Santa Maria, 25 de junho..... de 2019

ANEXO A – ULTRASSONOGRRAFIA DE MAMA DIREITA EVIDENCIADO NÓDULO



ANEXO B – DIMENSÕES DO NÓDULO MAMÁRIO EM ULTRASSONOGRAFIA



ANEXO C – LAUDO DA ULTRASSONOGRAFIA MAMÁRIA**Convênio:****Data exame: 13.03.2019**

- Exame realizado em Aparelho SAMSUNG H60 modo bidimensional, com equipamento dinâmico linear, na frequência de 3 - 14 MHz.
- Pele, tecido celular subcutâneo, gordura retromamária, fâscia profunda e músculos peitorais sem alterações ecográficas. Implantes íntegros/sem alterações.
- Parênquima mamário com ecotextura de fundo homogêneo, predominando tipo fibroglandular, no qual se identifica nódulo hipoecoico, espiculado, com maior eixo paralelo à pele, no quadrante súpero lateral da mama direita, medindo 2,6 x 1,5 x 2,3cm.
- Prolongamento axilares livres.

IMPRESSÃO DIAGNÓSTICA:

- Ecografia mamária sugestiva de:
 - Nódulo em mama direita.
- BIRADS US: Mamas Categoria: 4C